

# Prise en charge médicale et chirurgicale de la diverticulite colique

Novembre 2017

La diverticulose du côlon est un état asymptomatique qui correspond à une anomalie anatomique acquise du côlon caractérisée par la présence de diverticules. La maladie diverticulaire correspond à la diverticulite et ses complications et à l'hémorragie d'origine diverticulaire.

La diverticulite du côlon correspond à l'inflammation/infection d'origine diverticulaire. Les signes cliniques associés sont : douleurs de la fosse iliaque gauche, troubles du transit et fièvre, avec défense de la fosse iliaque gauche à la palpation.

La diverticulite compliquée correspond aux complications locales que sont les abcès, les fistules, les péritonites d'origine diverticulaire et les sténoses.

## MESSAGES CLÉS

- Le scanner abdomino-pelvien est recommandé en première intention pour le diagnostic et la recherche de complications chez un patient suspect de diverticulite aiguë sigmoïdienne.
- Le traitement ambulatoire est recommandé en cas de diverticulite aiguë non compliquée, en l'absence de comorbidité significative et/ou de contexte social défavorable.
- Le traitement symptomatique sans antibiotique des diverticulites non compliquées confirmées par le scanner est recommandé en l'absence de signes de gravité, d'immunodépression, de score ASA > 3 ou de grossesse.
- L'intervention de Hartmann est recommandée quel que soit le stade de Hinchey dans deux situations : patients à haut risque de complications<sup>1</sup>, instabilité hémodynamique.
- Le lavage péritonéal laparoscopique n'est plus recommandé.
- La sigmoïdectomie élective systématique après poussée de diverticulite aiguë (chirurgie prophylactique) n'est pas recommandée si le patient est asymptomatique, s'il n'est pas immunodéprimé ou insuffisant rénal chronique et si les poussées n'impactent pas sa qualité de vie.
- Chez le patient asymptomatique, l'âge inférieur à 50 ans ne constitue pas une indication de chirurgie prophylactique en soi.

1. Immunodépression selon les critères suivants : immunodépression congénitale ou acquise, traitement immunosuppresseur ou immunomodulateur, corticothérapie systémique chronique, cancer évolutif non intestinal, insuffisance rénale terminale, ASA > 3.

## MODALITÉS DIAGNOSTIQUES DE LA DIVERTICULITE

Le diagnostic de diverticulite sigmoïdienne aiguë, y compris chez les patients avec antécédents de diverticulite connus, ne peut pas être affirmé sur les seules données cliniques et biologiques.

Il est recommandé de réaliser comme bilan sanguin un hémogramme, un dosage de la CRP et de la créatinine.

Un examen d'imagerie est nécessaire à chaque épisode.

- Le scanner abdomino-pelvien est recommandé en première intention pour le diagnostic et la recherche de complications chez un patient suspect de diverticulite aiguë sigmoïdienne. Une injection intraveineuse de produit de contraste systématique est recommandée en l'absence de contre-indication. L'opacification digestive basse n'est pas recommandée de façon systématique dans la prise en charge initiale de la diverticulite aiguë.
- L'échographie abdominale n'est pas recommandée comme premier examen d'imagerie. Elle sera réalisée si le scanner abdomino-pelvien ne peut pas être obtenu.

Les examens paracliniques suivants ne sont pas recommandés chez un patient cliniquement suspect de diverticulite aiguë sigmoïdienne : abdomen sans préparation, lavement opaque, imagerie par résonance magnétique, coloscopie et coloscopie virtuelle.

Il est recommandé de ne pas pratiquer de coloscopie précoce, c'est-à-dire pendant la phase aiguë, après le diagnostic d'une diverticulite aiguë sigmoïdienne.

La diverticulite non compliquée est définie au scanner par un stade Hinchey Ia. La diverticulite compliquée correspond aux complications locales : abcès péricolique, stades Hinchey II (péritonite localisée : abcès pelvien, abdominal ou rétropéritonéal), Hinchey III (péritonite généralisée purulente) et Hinchey IV (péritonite fécale).

## TRAITEMENT MÉDICAL EN CAS DE DIVERTICULITE NON COMPLIQUÉE

Le traitement ambulatoire est recommandé en cas de diverticulite aiguë non compliquée (stade Hinchey Ia), en l'absence de comorbidité significative et/ou de contexte social défavorable.

Le traitement symptomatique sans antibiotique des diverticulites non compliquées confirmées par le scanner est recommandé en l'absence :

- de signes de gravité notamment pression artérielle systolique  $\leq 100$  mm Hg, fréquence respiratoire  $\geq 22$ /mn ou confusion ;
- d'immunodépression (immunodépression congénitale ou acquise, traitement immunosuppresseur ou immunomodulateur, corticothérapie systémique, cancer évolutif, insuffisance rénale terminale) ;
- de score ASA  $> 3^2$  ;
- de grossesse.

En l'absence de comorbidité significative et/ou de contexte social défavorable, la réalisation de ce traitement est recommandée en ambulatoire. Dans cette situation, une surveillance clinique est recommandée. En cas de non réponse à ce traitement, une antibiothérapie par voie orale est alors recommandée ne dépassant pas 7 jours, associant amoxicilline et acide clavulanique, ou en cas d'allergie prouvée une fluoroquinolone (lévofloxacine ou ciprofloxacine) associée au métronidazole.

En cas de signes de gravité, grossesse, score ASA  $> 3$  ou immunodépression, une antibiothérapie par voie intraveineuse, identique à celle proposée dans la diverticulite compliquée, est recommandée.

Une alimentation non restrictive est recommandée au cours du traitement de la diverticulite non perforée si elle est tolérée.

2. Classification ASA. 1 : patient normal ; 2 : patient avec anomalie systémique modérée ; 3 : patient avec anomalie systémique sévère ; 4 : patient avec anomalie systémique sévère représentant une menace vitale constante ; 5 : patient moribond dont la survie est improbable sans l'intervention ; 6 : patient déclaré en état de mort cérébrale dont on prélève les organes pour greffe.

## TRAITEMENT MÉDICAL EN CAS DE DIVERTICULITE COMPLIQUÉE

En cas de diverticulite compliquée, une antibiothérapie par voie intraveineuse est recommandée associant amoxicilline-acide clavulanique et gentamicine, ou céfotaxime et métronidazole, ou ceftriaxone et métronidazole. En cas d'allergie prouvée, une association lévofloxacine, gentamicine et métronidazole est recommandée. En l'absence d'argument scientifique, la durée de l'antibiothérapie ne peut pas faire l'objet de recommandations. Il est recommandé de drainer radiologiquement les abcès diverticulaires lorsque cela est techniquement faisable.

Une antibiothérapie seule, sans geste chirurgical ou drainage radiologique, est recommandée pour les diverticulites perforées avec présence de bulles de pneumopéritoine péricolique ou à distance et en l'absence de signe clinique de péritonite, sauf si immunosuppression.

## EXPLORATION AU DÉCOURS D'UNE DIVERTICULITE TRAITÉE

Il n'est pas recommandé de pratiquer une surveillance biologique systématique en cas d'évolution clinique favorable d'une diverticulite aiguë.

En l'absence de point d'appel, quel que soit le stade initial, la réalisation d'un scanner de contrôle systématique au décours d'une diverticulite sigmoïdienne traitée n'est pas recommandée.

Il n'est pas recommandé de réaliser une coloscopie systématique au décours d'une poussée de diverticulite aiguë non compliquée, en dehors des indications de dépistage ou de prévention par coloscopie du cancer colorectal.

Il est recommandé de réaliser une coloscopie au décours d'un épisode de diverticulite aiguë compliquée.

Ces recommandations restent valides quand une chirurgie prophylactique est indiquée.

## PRÉVENTION DES RÉCIDIVES DE DIVERTICULITE

Aucun régime alimentaire ne peut être recommandé pour la prévention des récurrences de diverticulite.

Il est recommandé de ne pas contre-indiquer chez les patients porteurs d'une diverticulose la consommation de fruits à coque (noix, noisettes, amandes, pistaches, cacahuètes, etc.), de blé, de maïs ou de popcorn en prévention de la survenue d'une diverticulite.

En l'absence d'argument scientifique, il n'est pas recommandé de proposer aux patients après une crise de diverticulite aiguë la prise de probiotique, de rifaximine ou de mésalamine.

## TRAITEMENT CHIRURGICAL DE LA DIVERTICULITE

L'intervention de Hartmann est recommandée, quel que soit le stade de Hinchey, dans deux situations :

- patients à haut risque de complications : immunodépression selon les critères suivants : immunodépression congénitale ou acquise, traitement immunosuppresseur ou immunomodulateur, corticothérapie systémique chronique, cancer évolutif non intestinal, insuffisance rénale terminale, ASA > 3 ;
- instabilité hémodynamique.

Dans les stades Hinchey I et II (en cas d'échec du traitement médical, il est recommandé de réaliser une résection-anastomose plus ou moins protégée).

Dans les stades Hinchey III (péritonite généralisée purulente) et IV, il n'est pas recommandé de réaliser une résection-anastomose non protégée.

## TRAITEMENT CHIRURGICAL DE LA DIVERTICULITE (SUITE)

Concernant la voie d'abord :

- dans les stades Hinchey I et II, en cas d'échec du traitement médical, la laparoscopie est une alternative à la laparotomie ;
- dans les péritonites Hinchey III et IV, en l'absence de données probantes, aucune recommandation ne peut être établie quant à la voie d'abord. La laparotomie reste la voie d'abord de référence dans cette situation.

Le lavage péritonéal laparoscopique n'est pas recommandé.

Les indications de résection chirurgicale en urgence dans la diverticulite aiguë droite sont superposables à celles de la diverticulite sigmoïdienne. La résection-anastomose en un temps (résection iléo-cæcale ou colectomie droite) est la procédure de référence, mais une résection sans anastomose peut être réalisée si elle est jugée nécessaire.

## TRAITEMENT CHIRURGICAL PROPHYLACTIQUE

### Indications chirurgicales électives

La sigmoïdectomie élective est recommandée en cas de :

- fistule, selon le terrain et le type de symptômes ;
- sténose symptomatique.

Il est recommandé de proposer une sigmoïdectomie élective en cas de symptômes persistants après une poussée (incluant la smoldering diverticulitis [diverticulite subintraite]) ou de récurrences fréquentes impactant la qualité de vie. Le nombre de poussées n'est pas une indication en soi.

La sigmoïdectomie élective systématique après poussée de diverticulite aiguë n'est pas recommandée si le patient est asymptomatique, s'il n'est pas immunodéprimé ou insuffisant rénal chronique et si les poussées n'impactent pas sa qualité de vie.

Chez le patient asymptomatique, l'âge inférieur à 50 ans ne constitue pas une indication de chirurgie prophylactique en soi.

Il est recommandé de discuter une sigmoïdectomie élective dans les situations suivantes :

- au décours d'une diverticulite aiguë compliquée, particulièrement en cas d'abcès ;
- chez le patient immunodéprimé ou insuffisant rénal chronique, en intégrant les facteurs de risque opératoire suivants : âge supérieur à 75 ans et comorbidités, en particulier cardiopathie et BPCO.

### Critères de qualité chirurgicale

Si l'indication d'une sigmoïdectomie élective est retenue, il est recommandé de la réaliser au moins 2 mois après la dernière poussée.

Il est recommandé :

- un abord laparoscopique pour la réalisation d'une sigmoïdectomie élective pour pathologie diverticulaire ;
- de réaliser une anastomose sans tension, au mieux avec décrochage de l'angle gauche ;
- de sectionner les artères sigmoïdiennes au moins après leur division du tronc des sigmoïdiennes ;
- une résection de la charnière recto-sigmoïdienne en cas de colectomie gauche prophylactique pour pathologie diverticulaire.

La résection doit emporter la zone siège de la ou des poussées inflammatoires. L'ensemble du côlon sigmoïde doit être réséqué de façon systématique. Il est recommandé de ne pas étendre la résection colique au-delà du côlon sigmoïde de façon systématique, même en présence d'une diverticulose en amont.

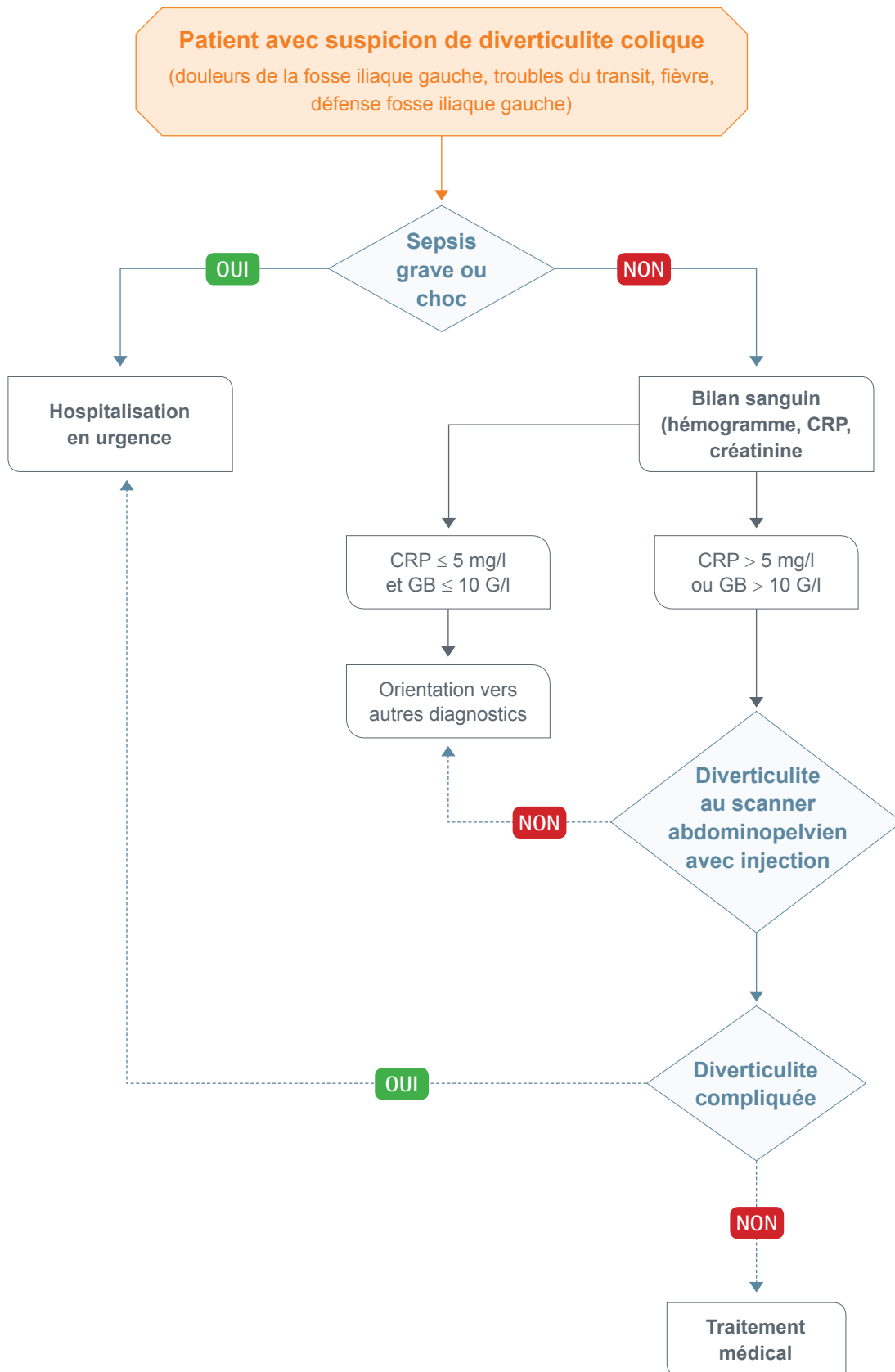
Il n'existe pas de données dans la littérature permettant d'émettre une recommandation sur le type d'anastomose colorectale (manuelle ou mécanique) après colectomie prophylactique pour pathologie diverticulaire.

La réhabilitation améliorée est recommandée dans la sigmoïdectomie élective pour diverticulite à l'instar des autres indications en chirurgie colorectale.

Après diverticulite aiguë droite non compliquée, la colectomie droite élective n'est pas recommandée.

Après diverticulite aiguë droite compliquée, aucune recommandation ne peut être établie en l'absence de données probantes.

# DIVERTICULITE NON COMPLIQUÉE



# DIVERTICULITE COMPLIQUÉE

