Protocole National de Diagnostic et de Soins
(PNDS)

Maladie de Castleman

Ce PNDS a été coordonné par le Pr Eric OKSENHENDLER
du Centre de Référence de la Maladie de Castleman (CRMdC)
sous l'égide de la filière de santé maladies rares MARIH
(Maladies Rares Immuno-Hématologiques)

centre de référence maladies rares
CASTLEMAN

MaRIH
Filière de santé Maladies Rares Immuno-Hématologiques

Sommaire

Liste des abréviations 3

Synthèse à l'intention des médecins généralistes 4

Informations utiles 7

Objectif du PNDS 7

Méthodologie 8

Classification des Maladies de Castleman 10

Diagnostic d'une maladie de Castleman 12

Diagnostic anatomo-pathologique 12
Exclusion de certaines pathologies 13

Examens nécessaires au diagnostic 16

Examens pour la classification 16
Examens supplémentaires selon le type de Maladie de Castleman 17
Examens pré-thérapeutiques 17

Maladie de Castleman Unicentrique 19

Complications de la MC Unicentrique 19
Traitement de la MC Unicentrique 20
Suivi et Surveillance de la MC Unicentrique 21

Maladie de Castleman Multicentrique Idiopathique 22

Complications de la MC Multicentrique idiopathique 22
Traitement de la MC Multicentrique idiopathique 24
Suivi et Surveillance de la MC Multicentrique idiopathique 26

Maladie de Castleman Multicentrique associée à HHV-8 27

Complications de la MC Multicentrique associée au HHV-8 27
Traitement de la MC Multicentrique associée au HHV-8 28
Traitement de la MC Multicentrique associée au HHV-8 et au HIV 31
Suivi et Surveillance de la MC Multicentrique associée au HHV-8 32

Maladie de Castleman à Révélation pédiatrique / Transition 33

Traitements utilisés dans les Maladies de Castleman Multicentriques 35

Tableau récapitulatif des traitements 35
Surveillance des complications des Traitements 35

Annexes 37

Liste des participants à l'élaboration du PNDS 37
Déclarations d'intérêt 37

Références bibliographiques 38

ABREVIATIONS

AAN	Anticorps anti-nucléaires
ADA2	Adénosine déaminase 2
AHAI	Anémie hémolytique auto-immune
ALPS	Autoimmune lymphoproliferative syndrome
AMM	Autorisation de mise sur le marché
ARVx	Antirétroviraux
CMV	Cytomégalovirus
CRP	C reactive protein
CV	Charge virale
DICV	Déficit immunitaire commun variable
Doxo Lipo	Doxorubicine liposomale
EBV	Virus d'Epstein-Barr
HBV	Virus hépatite B
HCV	Virus hépatite C
HHV-8	Virus Herpes type 8
IHC	Immunohistochimie
IL-1	Interleukine 1
IL-1 R	Récepteur à l'Interleukine 1
IL-6	Interleukine 6
IL-6 R	Récepteur à l'Interleukine 6
LANA	Latency-associated nuclear antigen
iMCD	Idiopathic multicentric Castleman disease
MC	Maladie de Castleman
MCD	Multicentric Castleman disease
MNI	Mononucléose infectieuse
PNP	Pemphigus paranéoplasique
POEMS	Polyneuropathie, organomégalie, endocrinopathie, hémopathie plasmocytaire et anomalies cutanées
PR	Polyarthrite rhumatoïde
PTAI	Purpura thrombopénique auto-immun
TDM	Tomodensitométrie (Scanner)
TEP-TDM	Tomographie par émission de positons
VEGF	Vascular endothelial growth factor
VGC	Valganciclovir
VP16	Etoposide

SYNTHESE A L'ATTENTION DU MEDECIN TRAITANT

La Maladie de Castleman est une ***pathologie ganglionnaire non maligne*** définie par une image histologique ganglionnaire particulière associée à des éléments cliniques et biologiques.

Il existe ***plusieurs formes distinctes*** dans la présentation et la prise en charge.

Certaines pathologies (hémopathies, maladies auto-immunes, infections) peuvent s'accompagner d'adénopathies présentant des lésions ressemblant à celles observées dans la maladie Castleman. Elles doivent être considérées comme des ***diagnostics différentiels***.

Le diagnostic de Maladie de Castleman impose un ***avis spécialisé***, au mieux dans un centre de référence et à défaut en Hématologie ou Médecine Interne.

MALADIE DE CASTLEMAN UNICENTRIQUE ASYMPTOMATIQUE

La plus fréquente. Elle touche plutôt les enfants et les adultes jeunes.

- Adénopathie localisée.
  - Découverte par auto-palpation ou fortuitement sur un examen radiologique.
  - Adénopathie non inflammatoire et non douloureuse, rarement compressive.
- Diagnostic sur l'examen anatomo-pathologique d'une biopsie.
  - Exérèse totale si le diagnostic est suspecté et si le geste est simple.
  - Examens biologiques habituels (hémogramme, bilan hépatique, CRP, dosage des immunoglobulines) normaux.
- Le traitement de référence reste la chirurgie.
  - Guérison définitive quasi-constante si l'exérèse a été totale.
  - Si la chirurgie est jugée trop invasive, l'embolisation ou la radiothérapie sont des options à discuter.
  - Devant une lésion stable, la surveillance simple peut aussi s'envisager.
- Le pronostic est excellent, sans impact apparent sur l'espérance de vie.

MALADIE DE CASTLEMAN MULTICENTRIQUE IDIOPATHIQUE

Se voit à tout âge mais touche plutôt des adultes de plus de 40 ans.

- Altération de l'état général fébrile ou présentation évoquant un lymphome.
- Biologie : anémie, thrombopénie ou thrombocytose, élévation de la CRP, hypergammaglobulinémie polyclonale.
- L'imagerie, TDM ou TEP-TDM, retrouve une polyadénopathie et souvent une splénomégalie.
- La biopsie ou l'exérèse chirurgicale d'un ganglion permet le diagnostic.
- Le traitement de référence cible la voie de l'IL-6. Les anticorps monoclonaux ayant l'AMM pour cette indication sont l'anti-IL6 (*siltuximab*) aux USA, en France et en Europe) et l'anti récepteur à l'IL6 (*tocilizumab*) au Japon. Ces

traitements sont rapidement efficaces sur les signes généraux et le syndrome inflammatoire chez la majorité des patients.

- Un traitement ciblant les lymphocytes B, le *rituximab* peut être proposé dans des formes pauci-symptomatiques et peu inflammatoires.
- Le pronostic dépend des complications et de la sensibilité aux traitements.

MALADIE DE CASTLEMAN ASSOCIEE A HHV-8

Entité distincte. Adultes infectés par HHV-8.

- Présentation clinique superposable à celle des formes sévères de la MC multicentrique idiopathique avec quelques particularités.
  - Fréquence et importance des signes généraux, des oedèmes et épanchements séreux, des atteintes d'organes, du syndrome d'hémophagocytose, de l'AHAI.
  - Sévérité de l'atteinte hématologique et du syndrome inflammatoire.
  - Fréquence des lésions de Kaposi.
- La biopsie ganglionnaire objective des lésions de maladie de Castleman avec présence de cellules infectées par HHV-8.
- Le traitement de référence repose sur un anticorps monoclonal anti-B, le *rituximab*. En urgence, l'*étoposide* permet une résolution rapide des symptômes.
- Risque de développer un lymphome malin non-Hodgkinien.

MALADIE DE CASTLEMAN HHV-8+ ASSOCIEE A UNE INFECTION HIV

Dans un contexte d'infection HIV, la présentation est similaire mais :

- Syndrome d'hémophagocytose fréquent et cytopénies plus marquées.
- Le contrôle de la réplication HIV par un traitement antirétroviral adapté est un élément fondamental de la prise en charge thérapeutique.
- Le traitement repose sur l'*étoposide* à la phase aiguë et sur le *rituximab* comme traitement de fond avec un effet rapide sur les symptômes.
- La mortalité reste importante bien qu'en régression ces dernières années.

MALADIE DE CASTLEMAN A REVELATION PEDIATRIQUE

Chez l'enfant les caractéristiques de la MC sont superposables à celles observées chez l'adulte. Certaines présentations peuvent poser des problèmes diagnostiques.

- Adénopathie cervicale isolée : diagnostic histologique parfois hésitant avec d'autres proliférations lymphoïdes bénignes, une infection (toxoplasmose, tuberculose, MNI) ou un lymphome de Hodgkin.
- Fièvre prolongée ou intermittente, retard staturo-pondéral, adénopathies, syndrome inflammatoire avec hypergammaglobulinémie, anémie. La lésion de Castleman peut être de petite taille et très localisée. La TEP-TDM peut permettre une détection plus facile de la lésion.

EN PRATIQUE

1. Evoquer le diagnostic devant

- Masse ganglionnaire unique hypervascularisée (TDM) / UCD
- Polyadénopathie et syndrome inflammatoire / iMCD ou MCD HHV8+ (surtout daans un contexte d'infection HIV)
- Polyadénopathie et syndrome inflammatoire c/o HIV+ / MCD HHV8+
- Syndrome inflammatoire inexpliqué et retard de croissance / UCD ou iMCD pédiatrique

2. Si le diagnostic est suspecté

- Biopsie non invasive radioguidée
- Exérèse chirurgicale si geste simple

3. Devant un aspect de maladie de Castleman sur une biopsie

- Eliminer les diagnostics différentiels
- Discuter les examens complémentaires ou une seconde biopsie si suspicion d'hémopathie maligne

4. Rechercher une complication ou maladie associée

- Pemphigus paranéoplasique / UCD
- Cytopénie auto-immune, neuropathie, néphropathie / iMCD
- Infection HIV et/ou maladie de Kaposi / MCD HHV8+

5. Premiers examens

- Hémogramme
- Bilan hépatique, électrophorèse des protides, CRP, LDH
- Créatinine, créatinurie, protéinurie
- Sérologie HIV

6. Orienter vers un Centre de Référence

- Pour discussion et prise en charge thérapeutique :
  www.castleman.fr
- A défaut :
  Service d'Hématologie ou de Médecine Interne / Immunologie Clinique

7. Surveillance per et post-thérapeutique

- Surveillance du syndrome inflammatoire et de l'hémogramme
- Imagerie (TDM ou TEP-TDM).
- Fréquence à définir par le Centre de Référence

INFORMATIONS UTILES

PNDS disponible sur le site de la Haute Autorité de Santé : www.has-sante.fr

Centre de Référence de la Maladie de Castleman : www.castleman.fr

Filière de santé Maladies Rares Immuno-Hématologiques : www.marih.fr

Portail des Maladies Rares ; www.orpha.net/consor4.01/www/cgi-bin/?lng=FR

OBJECTIF DU PNDS

L'objectif de ce Protocole National de Diagnostic et de Soins (PNDS) est d'expliciter aux professionnels de santé la prise en charge optimale et le parcours de soins d'un patient, enfant ou adulte, atteint d'une maladie de Castleman.

Cette maladie touchant toutes les tranches d'âge, il existe des spécificités liées à chaque âge, aussi bien pour l'abord diagnostique que pour la prise en charge thérapeutique. Ce document a été rédigé par des médecins hématologues, immunologistes, internistes, généralistes, chirurgiens et pathologistes pour la partie dédiée aux adultes et par des pédiatres, les spécificités pédiatriques étant soulignées.

Il s'agit d'un outil pratique auquel le médecin traitant, en concertation avec le médecin spécialiste, peut se référer, pour la prise en charge de la maladie considérée, notamment au moment d'établir le protocole de soins conjointement avec le médecin conseil et le patient.

Le PNDS ne peut cependant pas envisager tous les cas spécifiques (comorbidités, particularités thérapeutiques, protocoles de soins hospitaliers etc...). Il ne peut pas revendiquer l'exhaustivité des conduites de prise en charge possibles ni se substituer à la responsabilité individuelle du médecin vis-à-vis de son patient. Ce protocole reflète la structure essentielle de prise en charge d'un patient atteint de maladie de Castleman et prend en compte les données récentes de la littérature médicale notamment sur le plan thérapeutique.

METHODOLOGIE

Les principales sources pour élaborer ce guide ont été les suivantes :

- Une synthèse des principales études et données publiées dans la littérature (PubMed) entre 1956 et 2019 concernant les aspects cliniques et biologiques, le diagnostic et le traitement de la Maladie de Castleman. La recherche a porté sur « Castleman », « Castleman disease » et Castleman's disease ».
- Les documents édités par un groupe d'experts internationaux sur cette pathologie (www.cdcn.org).
- Les recommandations ont été coordonnées par le Centre de Référence de la Maladie de Castleman et discutées par un groupe d'experts au sein d'un groupe pluridisciplinaire (cf Annexe). Cette discussion a eu lieu par échange de textes et par une réunion physique du groupe.
- Pour les aspects thérapeutiques, différents grades de recommandations ont été émis en fonction des niveaux de preuves explicités dans le tableau ci-dessous (référence HAS 2013).

Grade des recommandations	Niveau de preuve scientifique fourni par la littérature
A Preuve scientifique établie	Niveau 1 - essais comparatifs randomisés de forte puissance - méta-analyse d'essais comparatifs randomisés - analyse de décision fondée sur des études bien menées
B Présomption scientifique	Niveau 2 - essais comparatifs randomisés de faible puissance - études comparatives non randomisées bien menées - études de cohortes
	Niveau 3 - études cas-témoins
C Faible niveau de preuve scientifique	Niveau 4 - études comparatives comportant des biais importants - études rétrospectives - séries de cas - études épidémiologiques descriptives

- Une évaluation des recommandations est également donnée en se basant sur une échelle de Consensus.

(https://www.nccn.org/professionals/physician_gls/categories_of_consensus.aspx)

Consensus d'Experts	
Catégorie 1	Haut niveau de preuve. Consensus général. Traitement recommandé
Catégorie 2A	Faible niveau de preuve. Consensus général. Traitement recommandé
Catégorie 2B	Faible niveau de preuve. Consensus non absolu. Traitement recommandé
Catégorie 3	Traitement non recommandé

La version finale du protocole a été approuvée en Octobre 2019.

CLASSIFICATION DES MALADIES DE CASTLEMAN

Depuis la description initiale de cette maladie par Benjamin Castleman en 1956, le spectre clinique et anatomo-pathologique s'est considérablement élargi. Le diagnostic repose sur des modifications histologiques ganglionnaires particulières dont peuvent rendre compte plusieurs entités :

Cet éponyme regroupe donc ***plusieurs maladies bien distinctes*** dans leur formes typiques mais conservant de nombreux points communs en particulier histologiques ou des zones frontières ou de chevauchement rendant parfois la classification difficile.

MALADIE DE CASTLEMAN UNICENTRIQUE

- Forme clinique la plus fréquente dans la population générale.
- Adénopathie localisée, très lentement évolutive, non inflammatoire et non douloureuse. Si très volumineuse ou « mal placée », peut être responsable d'un syndrome compressif ou douloureux.
- En cas de doute sur le caractère unicentrique de la lésion, une TEP-TDM peut se révéler utile.
- Histologie hyalino-vasculaire (70-80%) ou plasmocytaire o/mixte (20-30%).
- Les examens biologiques habituels (hémogramme, bilan hépatique, CRP, dosage des immunoglobulines) sont le plus souvent normaux.

MALADIE DE CASTLEMAN MULTICENTRIQUE IDIOPATHIQUE

- Polyadénopathie le plus souvent associée à une splénomégalie et un syndrome inflammatoire.
- La maladie se présenter comme une altération de l'état général fébrile.
- Dans 75% des cas il s'agit d'une forme plasmocytaire ou mixte ; la forme hyalino-vasculaire est observée dans environ 25% des cas.
- Dans un sous-groupe particulier appelé syndrome TAFRO (T*hrombopénie*, A*nasarque*, F*ièvre et* F*ibrose médullaire*, *atteinte* R*énale*, O*rganomégalie*), l'histologie retrouve des lésions remarquables par l'intensité des anomalies vasculaires et l'association à une fibrose médullaire.

MALADIE DE CASTLEMAN ASSOCIEE A HHV-8

- Touche des adultes qui ont été infectés par HHV-8.
- Présentation clinique superposable à celle des formes sévères de la MC multicentrique idiopathique.
- Diagnostic facilement évoqué lorsqu'il existe des lésions de Kaposi ou du virus HHV-8 détectable dans le sang (PCR quantitative).
- La biopsie ou l'exérèse ganglionnaire retrouve des cellules de grande taille avec une différenciation plasmocytaire, infectées par HHV-8 (IHC spécifique LANA), et le plus souvent éparpillées dans la zone du manteau folliculaire.

- **Dans un contexte d'infection HIV**, la MC associée au HHV-8 a une présentation similaire mais souvent plus sévère avec une fréquence importante du syndrome d'hémophagocytose et des cytopénies plus marquées.
- Peut révéler l'infection HIV ou la compliquer.

Classification

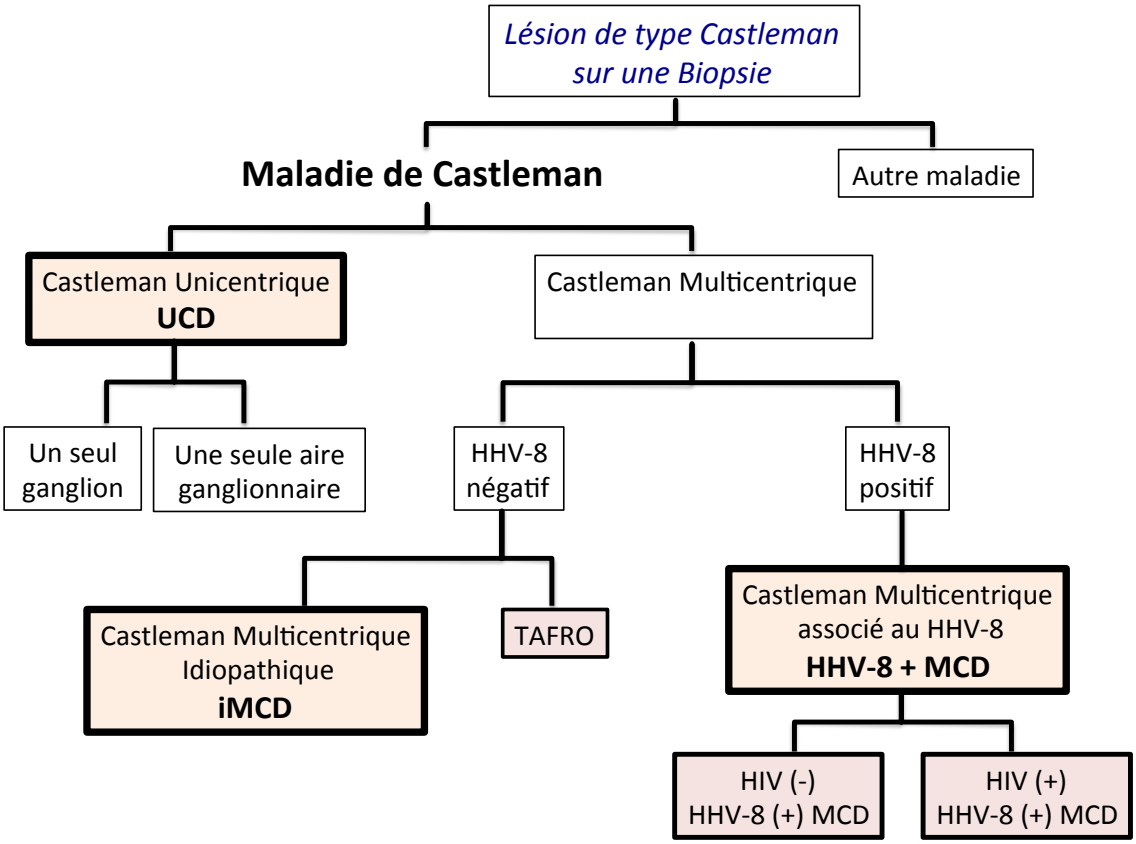

DIAGNOSTIC D'UNE MALADIE DE CASTLEMAN

Diagnostic anatomo-pathologique

- Examen anatomo-pathologique d'une biopsie sous repérage radiologique ou d'un prélèvement chirurgical, le plus souvent ganglionnaire.
- L'architecture globale du ganglion est conservée.
- Les lésions associent, selon les formes anatomo-pathologiques, des follicules de taille variée, des centres germinatifs atrophiques avec une déplétion en cellules lymphoïdes, des capillaires afférents au follicule à paroi hyalinisée, une expansion de la zone du manteau, une hyperplasie vasculaire interfolliculaire, et une hyperplasie plasmocytaire interfolliculaire.

Certains aspects sont désignés de façon imagée mais ne sont en rien spécifiques de la lésion de Castleman.

- L'aspect en « Bulbe d'oignon » ou « Onion-skin » fait référence à l'hyperplasie de la zone du manteau folliculaire avec disposition en file indienne des lymphocytes (Figure A).
- L'aspect en « Sucette » ou « Lollipop » fait référence aux centres germinatifs pénétrés par des vaisseaux à paroi épaissie hyalinisée (Figure B).
- L'aspect en « Menottes » ou « Budding », « Twinning » « Handcuff » fait référence à des follicules pouvant contenir deux centres germinatifs (Figure C).

A

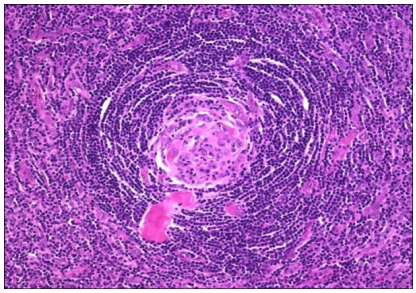

B

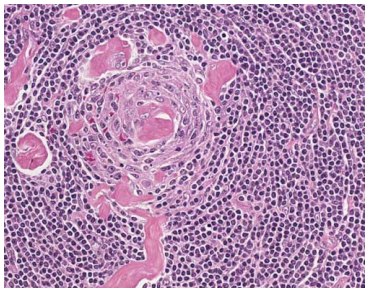

C

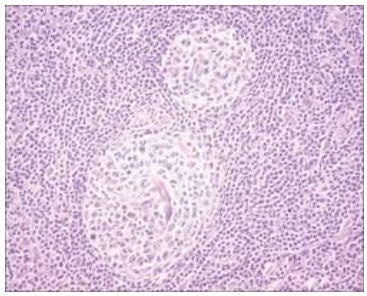

Plusieurs « types » ou « variants » histologiques :

- **La forme Hyalino-Vasculaire** est marquée par l'importance de la régression des centres germinatifs, les anomalies vasculaires et parfois des anomalies du réseau des cellules folliculaires dendritiques. C'est la forme la plus fréquente des MC localisées.
- Le syndrome TAFRO est souvent associé à une forme dite **Hyper-Vasculaire**.

- **La forme Plasmocytaire (PC)** est marquée par l'importante plasmocytose interfolliculaire alors que les anomalies vasculaires et des follicules lymphoïdes sont peu importantes. C'est la forme la plus fréquente des MC multicentriques idiopathiques.

- On décrit des formes Mixtes ou intermédiaires entre HV et PC. Celles-ci sont le plus souvent à considérer comme plasmocytaires.

- **La forme associée à HHV-8** est proche de la forme plasmocytaire mais s'en distingue par la présence de cellules « plasmablastiques » infectées par HHV-8 et identifiables par une technique d'immunohistochimie (anti-LANA).

Exclusion de certaines pathologies

- Le diagnostic définitif peut rester difficile, en particulier pour les formes plasmocytaires multicentriques idiopathiques, et ne sera retenu qu'après exclusion d'un certain nombre de pathologies tumorales, infectieuses ou inflammatoires et inclusion d'un certain nombre de critères cliniques et biologiques associés.
- Certaines pathologies peuvent s'accompagner d'adénopathies avec des lésions ressemblant à celles observées dans la maladie de Castleman.
- Elles représentent des diagnostics différentiels et leur prise en charge, y compris thérapeutique, doit être calquée sur celle de la maladie originelle.

	Commentaires
Pathologie Maligne	
Lymphome de Hodgkin	Principal diagnostic à écarter. La présence, à côté de l'adénopathie biopsiée, d'une masse tumorale plus importante ou plus avide en TEP-TDM doit conduire à une seconde biopsie. Lésions de type maladie de Castleman et lymphome de Hodgkin peuvent coexister chez un même patient.
Lymphome non-Hodgkinien	Second diagnostic à écarter pour les mêmes raisons ou devant un épanchement séreux dans un contexte d'infection à HHV-8.
Plasmocytome ganglionnaire	Maladie rare, révélée par l'IHC kappa / lambda Les plasmocytes interfolliculaires sont monotypiques.
POEMS	Dans sa forme classique avec lésions plasmocytaires osseuses, le syndrome de POEMS constitue un diagnostic différentiel. Mais certaines MC peuvent se compliquer de symptômes de la série POEMS (neuropathie, lésions cutanées …)
Sarcome à cellules folliculaires dendritiques	A évoquer dans une forme HV avec de nombreuses cellules folliculaires dendritiques.
Pathologie Inflammatoire ou Auto-immune	
Lupus érythémateux systémique	Si le diagnostic de Lupus est établi, celui de MC n'est pas retenu. En revanche, la simple positivité des AAN ne constitue pas un critère d'exclusion.
Gougerot-Sjögren	Situation superposable à celle du Lupus. La simple positivité des AAN et des anti-SSA ou SSB n'est pas un critère d'exclusion.
Maladie de Still	Diagnostic différentiel parfois difficile. La pharyngite, les arthralgies, l'éruption fugace et la polynucléose sont autant d'éléments en faveur de la maladie de Still.
Arthrite juvénile idiopathique de type systémique / Maladie de Still de l'enfant	Situation assez superposable à celle de la maladie de Still de l'adulte. C'est le principal diagnostic différentiel. La présence d'une éruption maculeuse saumonée et/ou d'arthrites associées à une polynucléose sont une aide au diagnostic différentiel.
Polyarthrite rhumatoïde	Dans une PR active, les adénopathies en regard des arthrites peuvent avoir un aspect similaire à celui observé dans la maladie de Castleman.
Maladie associée aux IgG4	Le diagnostic différentiel de maladie associée aux IgG4 sera retenu devant une présentation évocatrice (atteinte du collier salivaire ou pancréatique, fibrose, atopie …)
Autres maladies auto-inflammatoires (fièvre méditerranéenne familiale)	Accès fébriles stéréotypés avec syndrome inflammatoire intermittent. La cassure de la courbe staturopondérale est plus inhabituelle dans les MAI, en dehors des cas sévères.
Déficit en ADA2	Atteinte vasculaire au premier plan (AVC précoces, ou périartérite noueuse) avec parfois un déficit immunitaire. Diagnostic par le dosage enzymatique et la génétique.

Pathologie infectieuse	
Primo-infection EBV	Le contexte et la séroconversion permettent le diagnostic. Une simple PCR positive n'est pas un critère d'exclusion.
Primo-infection CMV	Situation superposable à celle de la MNI.
Primo-infection HIV	Situation superposable à celle de la MNI.
Toxoplasmose	Situation superposable à celle de la MNI.
Déficit Immunitaire Primitif	
DICV	L'hypogammaglobulinémie permet de réorienter le diagnostic.
ALPS	Numération des lymphocytes T αβ+ CD4-CD8-, dosage FasL et vitamine B12. En cas de doute l'analyse génétique redressera le diagnostic.

EXAMENS NECESSAIRES AU DIAGNOSTIC

Les examens initiaux ont plusieurs objectifs :

- Confirmer le diagnostic et éliminer les diagnostics différentiels
- Déterminer le variant histologique
- Rechercher une association au virus HHV-8
- Prendre en compte ou dépister une infection HIV
- Evaluer l'extension des lésions
- Examiner le contexte de survenue de la Maladie de Castleman
- Rechercher des complications

- Examens pour la classification

- L'examen clinique recherche :
  - Altération de l'état général (perte de poids, arrêt de croissance, fièvre)
  - Adénopathies périphériques, splénomégalie, hépatomégalie
  - Lésions cutanées ou muqueuses (nodules, hémangiomes, bulles, Kaposi)
  - Neuropathie périphérique
  - Signes respiratoires
  - Oedèmes, épanchements séreux

- Biopsie ganglionnaire sous repérage radiologique ou exérèse ganglionnaire chirurgicale avec immunohistochimie anti-LANA (HHV-8)

- TDM TAP ± cervical selon la localisation initiale, ou mieux TEP-TDM

- Hémogramme
- Bilan hépatique
- Electrophorèse des protides
- Ionogramme sanguin, créatinine
- LDH et CRP
- Ferritine, triglycérides
- Anticorps anti-nucléaires et anti-SSA
- Immunofixation
- Test de Coombs érythrocytaire
- PCR HHV-8
- Sérologie HIV
- Sérologies EBV, CMV, Toxoplasmose si contexte compatible ou évocateur

- Protéinurie et créatinurie

- Examens supplémentaires selon le type de Maladie de Castleman

MC Unicentrique

- Anticorps anti-épiderme (ELISA, IFI) ou biopsie si suspicion de pemphigus paranéoplasique (PNP).

MC multicentrique idiopathique

- Signes de POEMS
- VEGF

MC multicentrique HHV-8+

- Recherche d'un Déficit Immunitaire Primitif (enfant) ou secondaire (adulte)

MC multicentrique HHV-8+, associée à l'infection HIV

- Charge virale HIV plasmatique
- Sous-populations lymphocytaires avec numération des lymphocytes T $CD4^+$

- Examens pré-thérapeutiques

En particulier avant utilisation du *rituximab*

- Evaluation cardiaque
- Recherche de lésions de Kaposi
- Sérologies HBV et HCV
- Phénotypage lymphocytaire CD3, CD4, CD8, CD19.

- Penser à la vaccination anti-pneumocoque et à la prophylaxie anti-HBV si justifiée

MALADIE DE CASTLEMAN UNICENTRIQUE

- Forme clinique la plus fréquente dans la population générale.
- Plutôt les enfants et les adultes jeunes.
- Adénopathie localisée, périphérique ou profonde. Notée par auto-palpation, ou découverte de façon fortuite sur un examen radiologique.
- Adénopathie non inflammatoire et non douloureuse. Si très volumineuse ou « mal placée », peut être responsable d'un syndrome compressif ou douloureux.
- L'image au scanner peut être évocatrice du diagnostic : masse ganglionnaire unique présentant quelques calcifications ou prenant de façon intense le produit de contraste.
- Parfois, la masse n'est pas unique et s'associe à d'autres adénopathies situées dans le même territoire ganglionnaire. En cas de doute sur le caractère unicentrique de la lésion, une TEP-TDM peut se révéler utile.
- Le diagnostic repose sur l'examen anatomo-pathologique. Une biopsie peut être réalisée à l'aiguille, radioguidée (échographie ou scanner). Cette procédure est peu invasive, mais le prélèvement est petit et le diagnostic sera souvent plus difficile. Elle peut également être chirurgicale et lorsque le diagnostic est suspecté, on peut même recommander une exérèse totale lorsque le diagnostic est suspecté et si le geste est simple.
- Histologie hyalino-vasculaire (70-80%) ou plasmocytaire o/mixte (20-30%).
- Les examens biologiques habituels (hémogramme, bilan hépatique, CRP, dosage des immunoglobulines) sont le plus souvent normaux.

Complications de la Maladie de Castleman Unicentrique

Compression par les adénopathies

Peu fréquente mais possible (cholestase par exemple)

Syndrome Inflammatoire

Rare dans cette forme et plutôt observé dans le type histologique plasmocytaire.

Pemphigus Paranéoplasique (PNP)

Particulièrement fréquent dans les séries asiatiques.

- Souvent diagnostiqué avant la MC. Dans ce cas, la recherche systématique d'une MC doit être entreprise (TEP-TDM).
- Maladie bulleuse grave.

- Anticorps anti-épiderme.
- Lésions cutanées et muqueuses.
- Atteinte pulmonaire de mauvais pronostic.

Cytopénies Auto-Immunes

Plus fréquentes dans les MC associées à HHV-8.

- Anémie hémolytique auto-immune (AHAI).
- Purpura thrombopénique immunologique (PTI).
- Prise en charge initiale calquée sur celle des cytopénies auto-immunes idiopathiques, associée au traitement de la MC.

Traitement de la Maladie de Castleman Unicentrique

- Le traitement chirurgical reste le traitement de référence lorsqu'il permet une exérèse complète de la lésion (Niveau 4, Catégorie 2A).
- Le taux de rechute après exérèse d'une adénopathie unique avec une histologie hyalino-vasculaire est quasiment nul. Il persiste une incertitude lorsque la lésion comporte plusieurs adénopathies dans la même aire ganglionnaire ou lorsque l'histologie est de type plasmocytaire. Une atteinte viscérale unique relève de la même stratégie. En cas d'exérèse d'une masse principale, l'involution secondaire de petites adénopathies satellites est possible.
- Lorsque l'exérèse n'est pas envisageable ou jugée trop difficile du fait de la localisation, de l'atteinte par contiguïté de structures vitales ou du caractère hémorragique de la lésion, la question de la réduction tumorale se pose. Celle-ci peut faire appel à une chirurgie de « debulking », une embolisation de la tumeur ou à un traitement à visée réductrice. Aucun traitement n'a clairement fait la preuve de son efficacité dans ce contexte; les corticoïdes, les traitements ciblant les lymphocytes B (*rituximab*), les anticorps ciblant l'axe IL6 (*siltuximab, tocilizumab*) et le *cyclophosphamide* ont pu être utilisés avec des réponses variables mais parfois intéressantes. Dans certains cas, la réduction tumorale permet de reconsidérer la chirurgie d'exérèse dans un contexte moins invasif.
- La radiothérapie localisée est une alternative, ou un complément possible à la chirurgie (Niveau 4, Catégorie 2B). Les doses le plus fréquemment utilisées sont de l'ordre de 40-45 Gy mais des doses plus faibles de l'ordre de 30-35 Gy sont probablement envisageables. Les résultats sont assez bons mais la toxicité à court et long terme limite très sérieusement les indications, en particulier dans certaines localisations et chez les patients jeunes.

- L'abstention et la simple surveillance peuvent être également envisagées lorsque le patient est asymptomatique ou après une phase de réduction tumorale (Niveau 4, Catégorie 2B). Peu d'informations disponibles sur cette stratégie mais il existe quelques observations de patients suivis plus de 10 ans sans progression ni symptômes.

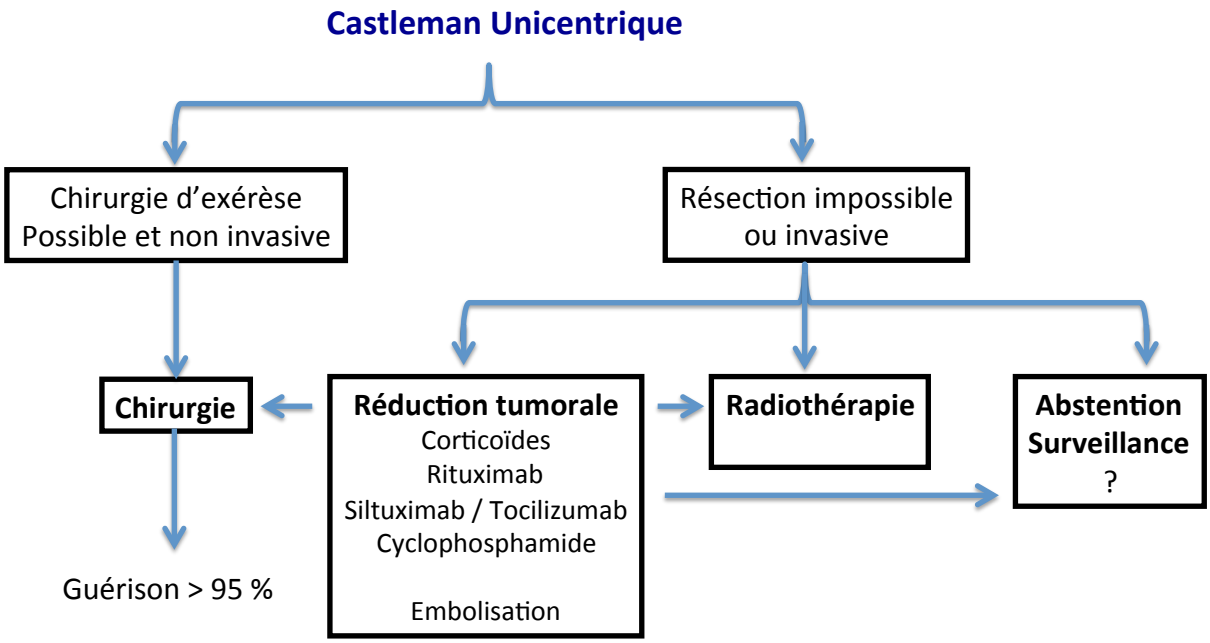

Suivi et surveillance de la Maladie de Castleman Unicentrique

- Exérèse chirurgicale
  - Imagerie (TDM) à M12, M24
  - Hémogramme, CRP, Electrophorèse des protides
    à M6, M12, M24 puis si apparition de symptômes
- Maladie résiduelle / chirurgie incomplète, embolisation ou traitement médical
  - Imagerie (TDM) à M6, M12, M24
  - Hémogramme, CRP, Electrophorèse des protides
    à M6, M12, M24, M60 puis si apparition de symptômes

MALADIE DE CASTLEMAN MULTICENTRIQUE IDIOPATHIQUE

- Peut se voir à tout âge mais touche plutôt des adultes de plus de 40 ans.
- Peut évoquer un lymphome devant l'association d'adénopathies, d'une splénomégalie et d'un syndrome inflammatoire avec parfois des oedèmes ou des épanchements séreux.
- Le syndrome tumoral peut être modeste et la maladie se présenter comme une altération de l'état général fébrile. Parfois, les complications sont au premier plan (*cf infra*).
- L'imagerie, TDM ou TEP-TDM, montre une polyadénopathie et souvent une splénomégalie, prenant activement le produit de contraste en TDM et assez avide en TEP-TDM.
- Dans la majorité des cas, la biopsie ou l'exérèse chirurgicale d'un ganglion permet le diagnostic. Dans 75% des cas il s'agit d'une forme plasmocytaire ou mixte ; la forme hyalino-vasculaire est observée dans environ 25% des cas.
- Dans un sous-groupe particulier appelé syndrome TAFRO (T*hrombopénie*, A*nasarque*, F*ièvre et* F*ibrose médullaire*, *atteinte* R*énale*, O*rganomégalie*), l'histologie retrouve des lésions remarquables par l'intensité des anomalies vasculaires et l'association à une fibrose médullaire.

Complications de la MC Multicentrique Idiopathique

Syndrome Inflammatoire

Particulièrement fréquent dans toutes les formes multicentriques.

Arrêt de croissance staturopondérale

Bon signe d'appel chez l'enfant

Cytopénies Auto-Immunes

Plus fréquentes dans les MC associées à HHV-8.

- Anémie hémolytique auto-immune (AHAI).
- Purpura thrombopénique immunologique (PTI).
- Prise en charge initiale calquée sur celle des cytopénies auto-immunes idiopathiques, associée au traitement de la MC.

Lésions Cutanées

- Lésion spécifique nodulaire, siège d'une infiltration lymphoïde et plasmocytaire.
- Hémangiome glomérulaire.

- Lésions multiples, infiltrées, légèrement pigmentées dans la forme asiatique.
- Lésions cutanées ou muqueuses parfois lichenoïdes de PNP.

Atteinte Pulmonaire

L'atteinte pulmonaire est relativement fréquente dans les formes multicentriques :

- Pneumopathie lymphoïde interstitielle.
- Bronchiolite oblitérante /pneumonie organisée.
- Infiltrats bilatéraux accompagnant un syndrome d'hémophagocytose.
- Complication pulmonaire d'un PNP.

Neuropathie

- Neuropathie périphérique.
- Polyradiculonévrite.

Doivent faire rechercher d'autres signes de syndrome de POEMS.

Néphropathie

Surtout dans les formes multicentriques et le plus souvent sous la forme d'un syndrome glomérulaire.

- Lésions glomérulaires minimes parfois dans un contexte d'hémophagocytose.
- Lésions vasculaires de type microangiopathie thrombotique.
- Glomérulonéphrite membrano-proliférative.
- Amylose.

Oedèmes et épanchements séreux

- Oedèmes des membres inférieurs.
- Peuvent s'accompagner de pleurésie ou d'ascite.

Amylose AA

- L'amylose AA reste une complication possible des MC inflammatoires.

Forme « Asiatique »

En Asie et en Polynésie, particulière fréquence de :

- pneumonie lymphoïde interstitielle,
- lésions cutanées,
- très importante hypergammaglobulinémie polyclonale.

TAFRO

Syndrome, décrit initialement au Japon, représente un sous-groupe de MC multicentrique idiopathique. Il associe :

  - Thrombopénie (T),
  - Anasarque (A),

- Fièvre, Fibrose réticulinique (F),
- Atteinte Rénale (R)
- Organomégalie (O)

La fréquence de l'atteinte rénale et un taux normal ou peu augmenté d'immunoglobulines sont remarquables en comparaison aux iMCD classiques. L'histologie se distingue par l'intensité des lésions vasculaires et la présence de lésions de fibrose.

Traitement de la MC Multicentrique idiopathique

- Le **traitement de référence** cible l'axe IL6 / IL6 récepteur. Le *siltuximab* dispose d'une AMM spécifique dans cette indication aux Etats-Unis, en France et en Europe et le *tocilizumab* au Japon. Ces traitements représentent à l'heure actuelle la première ligne thérapeutique des iMCD symptomatiques et inflammatoires.
- Le *siltuximab,* anticorps monoclonal anti-IL6, a montré son efficacité dans une étude prospective où les patients pouvaient également recevoir des corticoïdes (Niveau 1, Catégorie 1). Il s'agit du seul médicament titulaire d'une AMM en France dans cette indication. La posologie recommandée est de 11 mg/kg IV toutes les 3 semaines. Ce traitement reste suspensif, mais un espacement des doses et même une suspension peuvent être envisagés. Le taux de rechute à l'arrêt du traitement reste important.
- Le *tocilizumab*, anticorps monoclonal anti-IL-6R, permet d'obtenir une réponse rapide et complète sur les signes généraux et le syndrome inflammatoire (Niveau 1, Catégorie 2B). Les taux de réponse sont > 80%. La réponse est souvent incomplète en ce qui concerne le syndrome tumoral. La posologie habituelle est de 8 mg/kg IV tous les 15 jours chez les adultes et les enfants de plus de 30 kg. Chez l'enfant pesant moins de 30 kg, la posologie est de 12 mg/kg. La forme sous-cutanée peut être utilisée en relais à la posologie de 162 mg hebdomadaire. Il s'agit d'un traitement suspensif dont la durée n'est pas codifiée. Après au moins 6 mois de contrôle de la maladie, un espacement des doses et même une suspension peuvent être envisagées mais le taux de rechute reste important.
- Le *sarilumab,* anticorps monoclonal anti-IL6R, pourrait être utilisé en cas d'intolérance au *tocilizumab*. La posologie chez l'adulte est de 200 mg SC / 2 semaines.

- Les corticoïdes peuvent contrôler le syndrome inflammatoire mais de fortes doses sont souvent nécessaires et l'utilisation prolongée expose à des complications (Niveau 4, Catégorie 2B). Certains patients peuvent néanmoins bénéficier d'une faible corticothérapie pour maintenir une rémission. Traitement plutôt à envisager dans des formes peu symptomatiques, lorsqu'une complication associée l'exige, ou en association.
- Le *rituximab* peut être proposé dans des formes peu sévères et en particulier peu inflammatoires ou après échec des inhibiteurs de l'axe IL6. Le taux de réponse, souvent incomplète, pourrait se situer autour de 50%. C'est le schéma classique de type 4 cycles à 375 mg/m^2 IV hebdomadaire qui a été le plus souvent utilisé (Niveau 4, Catégorie 2B).

En **seconde ligne**, le traitement fait appel aux immunomodulateurs/ immunosuppresseurs ou à la chimiothérapie.

- L'*anakinra*, antagoniste du récepteur à l'IL-1, a permis d'obtenir des réponses, le plus souvent partielles.
- Le *thalidomide*, inhibant la production de cytokines pro-inflammatoires et du VEGF, s'est montré efficace dans quelques cas.
- La *ciclosporine*, l'*interféron α* et l'*acide tout-trans-rétinoïque* ont également été proposés.
- Le *sirolimus,* inhibiteur de m-TOR, est peut-être un traitement intéressant et devrait être évalué prochainement.
- Les chimiothérapies utilisées dérivent de protocoles utilisés dans les lymphomes ou les hémopathies plasmocytaires. Les médicaments les plus souvent utilisés en monothérapie sont le *cyclophosphamide*, l'*etoposide* et le *bortezomib.* Des combinaisons de type *CHOP* ou *R-CHOP* ont été proposées et certains patients ont même été traités par *auto-greffe* de cellules souches hématopoïétiques. Les éléments disponibles dans la littérature ne permettent pas pour le moment de valider ces schémas intensifs en dehors des situations de résistance ou d'échappement aux traitements classiques ou immunomodulateurs.

Castleman Multicentrique Idiopathique

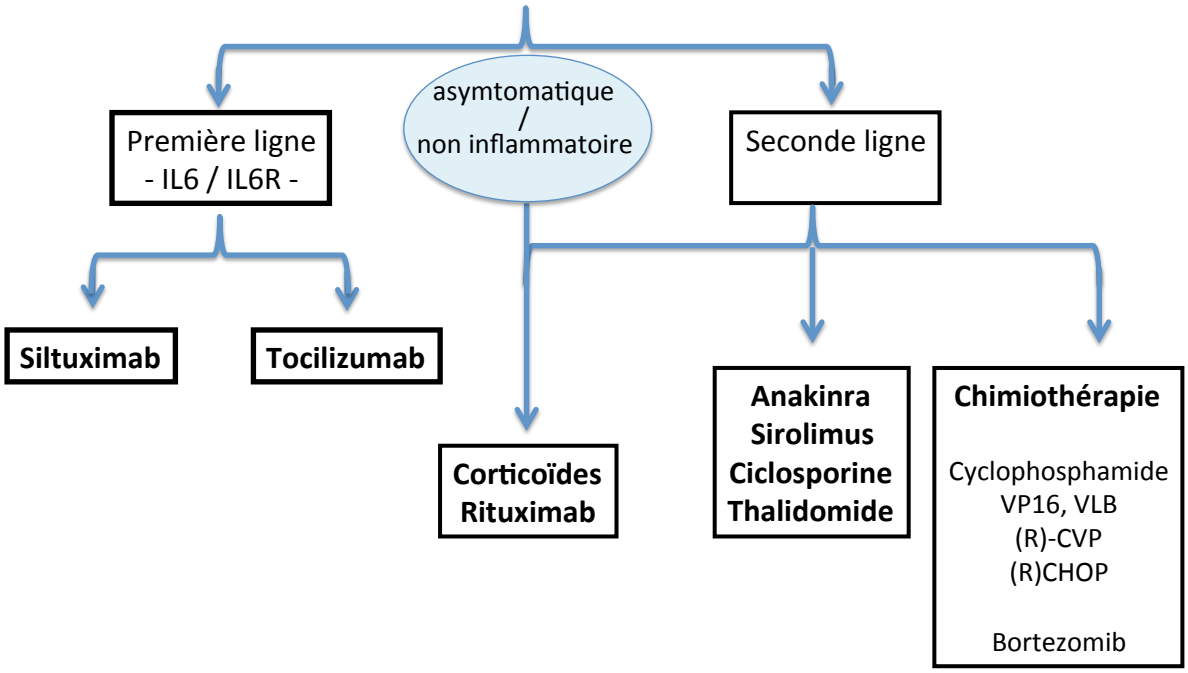

Suivi et surveillance de la MC Multicentrique Idiopathique

- Siltuximab, Tocilizumab ou Corticoïdes
  - Imagerie (TDM ou TEP-TDM) à M6, M12, M24
  - Hémogramme, CRP, fibrinogène, transaminases, bilirubine, électrophorèse des protides, bilan lipidique à M1, M3, M6 et M12

  En cas de suspension du traitement, reprendre la surveillance biologique une fois par mois pendant 3 mois avant d'espacer à nouveau.
- Rituximab
  - Imagerie (TDM) à M6, M12, M24
  - Hémogramme, CRP, Electrophorèse des protides
  - Phénotypage lymphocytaire (CD19, CD20)
    à M6, M12, M24 puis si apparition de symptômes

MALADIE DE CASTLEMAN ASSOCIEE A HHV-8

- Touche des adultes qui ont été infectés par HHV-8 et donc principalement, mais non exclusivement, des sujets originaires de pays à forte prévalence pour ce virus (Afrique) et des hommes ayant eu des relations homosexuelles.
- Présentation clinique superposable à celle des formes sévères de la MC multicentrique idiopathique.
- Fréquence et importance des signes généraux, du syndrome oedémateux et des épanchements, des signes respiratoires, du syndrome d'hémophagocytose, de l'AHAI et bien sûr de la maladie de Kaposi.
- Sévérité de l'atteinte hématologique et du syndrome inflammatoire.
- Diagnostic facilement évoqué lorsqu'il existe des lésions de Kaposi ou du virus HHV-8 détectable dans le sang (PCR quantitative).
- La biopsie ou l'exérèse ganglionnaire retrouve des lésions typiques de maladie de Castleman dans une forme riche en plasmocytes et surtout des cellules de grande taille avec une différenciation plasmocytaire, infectées par HHV-8 (IHC spécifique LANA), et le plus souvent éparpillées dans la zone du manteau folliculaire.

MALADIE DE CASTLEMAN HHV-8+ DANS UN CONTEXTE D'INFECTION HIV

- Dans un contexte d'infection HIV, la MC associée au HHV-8 a une présentation similaire à celle observée en dehors de ce contexte.
- Souvent plus sévère avec une fréquence importante du syndrome d'hémophagocytose et des cytopénies plus marquées.
- Peut révéler l'infection HIV ou la compliquer le plus souvent chez des patients présentant un déficit immunitaire profond.
- Le contrôle de la réplication HIV par un traitement antirétroviral adapté est un élément très important de la prise en charge thérapeutique.

Complications de la MC associée à HHV-8

Syndrome Inflammatoire

Particulièrement fréquent dans toutes les formes multicentriques.

Hémophagocytose

- Anémie avec stigmates d'hémolyse, thrombopénie et parfois pancytopénie.
- Hyperferritinémie et hypertriglycéridémie très évocatrices du syndrome.

- L'image d'hémophagocytose est souvent, mais inconstamment, observée dans la moelle.
- Défaillance multiviscérale rapide possible et d'évolution fatale.

Cytopénies Auto-Immunes

Plus fréquentes dans les MC associées à HHV-8.

- Anémie hémolytique auto-immune (AHAI).
- Purpura thrombopénique immunologique (PTI).
- Prise en charge initiale calquée sur celle des cytopénies auto-immunes idiopathiques, associée au traitement de la MC.

Maladie de Kaposi

- Lésions cutanées ou muqueuses spécifique nodulaire, siège d'une infiltration lymphoïde et plasmocytaire.
- Atteinte viscérale digestive ou pulmonaire.

Oedèmes et épanchements séreux

- Oedèmes qui peuvent s'accompagner de pleurésie ou d'ascite

Lymphome

- Lymphome des séreuses à rechercher sur tout épanchement important
- Lymphome ganglionnaire ou extra-nodal HHV8+

Traitement de la MC Multicentrique HHV8+

Les données principales ont été obtenues dans la population infectée par le HIV. Les deux formes cliniques (HIV- et HIV+) étant superposables, les schéma thérapeutique principal s'applique aux deux formes cliniques.

- Les *corticoïdes*, capables d'améliorer la situation pour quelques jours, sont à éviter compte tenu du risque d'apparition ou d'aggravation d'une maladie de Kaposi.
- L'*etoposide* reste le meilleur traitement de première ligne dans un contexte d'urgence ou d'initiation de traitement sur une maladie très symptomatique. Il doit être préféré aux *corticoïdes*, en particulier lorsqu'il existe une maladie de Kaposi clinique (Niveau 4, Catégorie 2B). L'*etoposide* est notamment indiqué en cas d'hémophagocytose. Il peut être utilisé, comme premier traitement, sous forme d'une perfusion de 150 mg/m^2 IV, renouvelable éventuellement 10 à 15 jours plus tard pour contrôler la maladie et faire régresser les symptômes

généraux et inflammatoires. Celui-ci n'a toutefois qu'un effet suspensif, expose à court terme à des cytopénies habituellement modérées, et à long terme à un risque leucémogène (toxicité cumulative).

- Le *rituximab* est le traitement de fond de première ligne (*cf infra*). C'est le schéma classique de type 4 cycles à 375 mg/m^2 IV hebdomadaire qui est le plus souvent utilisé (Niveau 4, Catégorie 2B). Ce traitement, outre le risque infectieux, expose à deux complications qu'il faut prendre en compte : le risque de poussée (flare) inflammatoire pendant les premières semaines de traitement et le risque d'aggravation d'une maladie de Kaposi. Le *rituximab* permet dans la majorité des cas un contrôle de longue durée de la maladie et son utilisation réduit le risque de lymphome. En cas de rechute à distance, celles-ci sont habituellement sensibles à la réintroduction du *rituximab*.
- En l'absence de Kaposi évolutif, le traitement par *rituximab* peut être accompagné par de l'*etoposide*. Associé au *rituximab* le lendemain de chacune des 4 perfusions, sous forme orale (70-100 mg/m^2), il permet d'éviter l'effet de « flare ».
- Dans un contexte de maladie de Kaposi évolutive, l'*etoposide* peut être utilisé en traitement d'attaque avant de passer à une association *rituximab / doxorubicine liposomale* (20 mg/m^2) toutes les 3 semaines pour 4 cycles.

En cas d'échec, d'autres chimiothérapies peuvent être proposées, éventuellement associées au *rituximab* en l'absence de maladie de Kaposi évolutive.

- Le *valganciclovir*, à la dose de 900 mg x 2 per os pendant 7 jours toutes les 3 semaines a également été proposé pour contrôler, au moins partiellement, la réplication HHV8.
- D'autres options, comme le *thalidomide*, le *bortezomib* ou l'*interféron α* ne semblent donner qu'un faible taux de rémission.

Castleman Multicentrique associé à HHV-8 en dehors de l'infection HIV

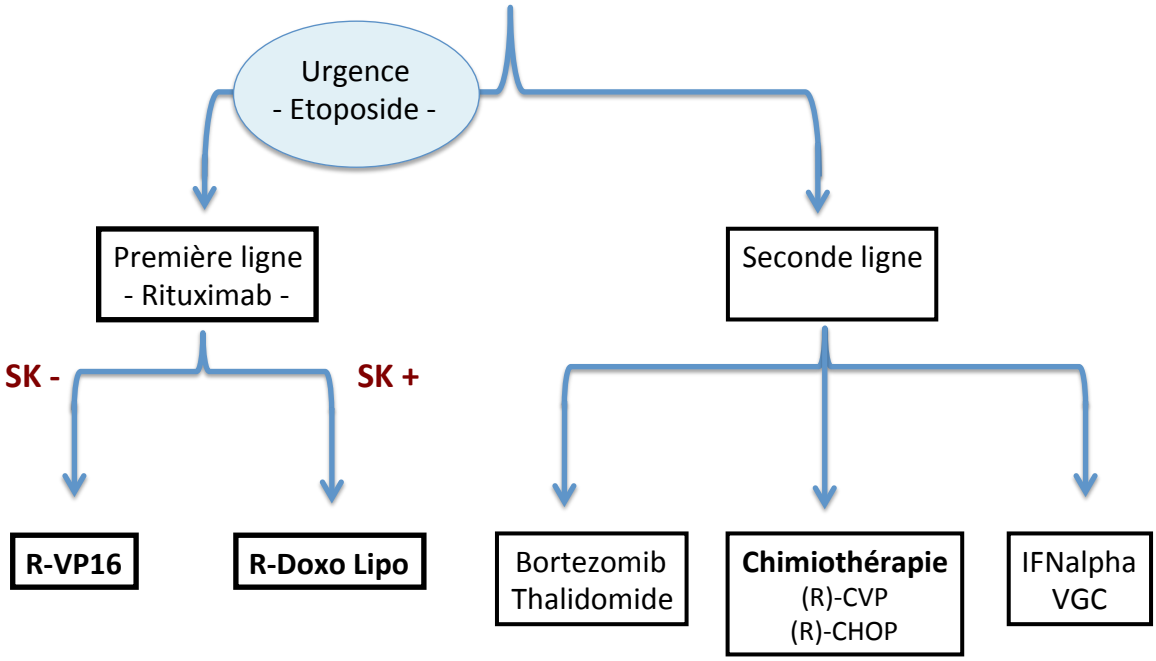

Dans le contexte de l'infection HIV

- En plus de l'évaluation d'une éventuelle maladie de Kaposi clinique, il faut prendre en compte le contrôle de la réplication virale (charge virale plasmatique) et la sévérité du déficit immunitaire (taux de lymphocytes T $CD4^+$).
- En l'absence de Kaposi évolutif et dans un contexte d'infection HIV traitée et contrôlée avec un taux de lymphocytes T $CD4^+$ > 50/mm^3, le traitement repose sur le schéma R-VP16 (*rituximab/etoposide*) 4 cycles hebdomadaires (Niveau 4, Catégorie 2A).
- En l'absence de Kaposi évolutif mais dans un contexte d'infection HIV non contrôlée ou avec un taux de lymphocytes T $CD4^+$ < 50/mm^3, le traitement associe l'*etoposide* qui peut être utilisé per os sur un rythme hebdomadaire (70-100 mg/m^2) et l'introduction ou optimisation du *traitement antirétroviral*. Dès lors que la charge virale est contrôlée et le taux de lymphocytes T $CD4^+$ > 100/mm^3, il est possible de proposer le schéma R-VP16. Chez certains patients naïfs de traitement antirétroviral au diagnostic de Castleman, il est possible, après contrôle de l'infection HIV, de suspendre l'*etoposide* sans observer de rechute du Castleman. L'intérêt de proposer néanmoins un traitement par *rituximab* serait de diminuer le risque de lymphome dans cette population.
- Chez un patient présentant une maladie de Kaposi évolutive mais un contexte immuno-virologique satisfaisant, le traitement associe *rituximab* et *doxorubicine liposomale* (Niveau 4, Catégorie 2B). Lorsque l'infection HIV n'est pas contrôlée ou le taux de lymphocytes T $CD4^+$ < 50/mm^3, on préférera une association *etoposide / doxorubicine liposomale* associée à l'introduction ou l'optimisation du *traitement antirétroviral.*

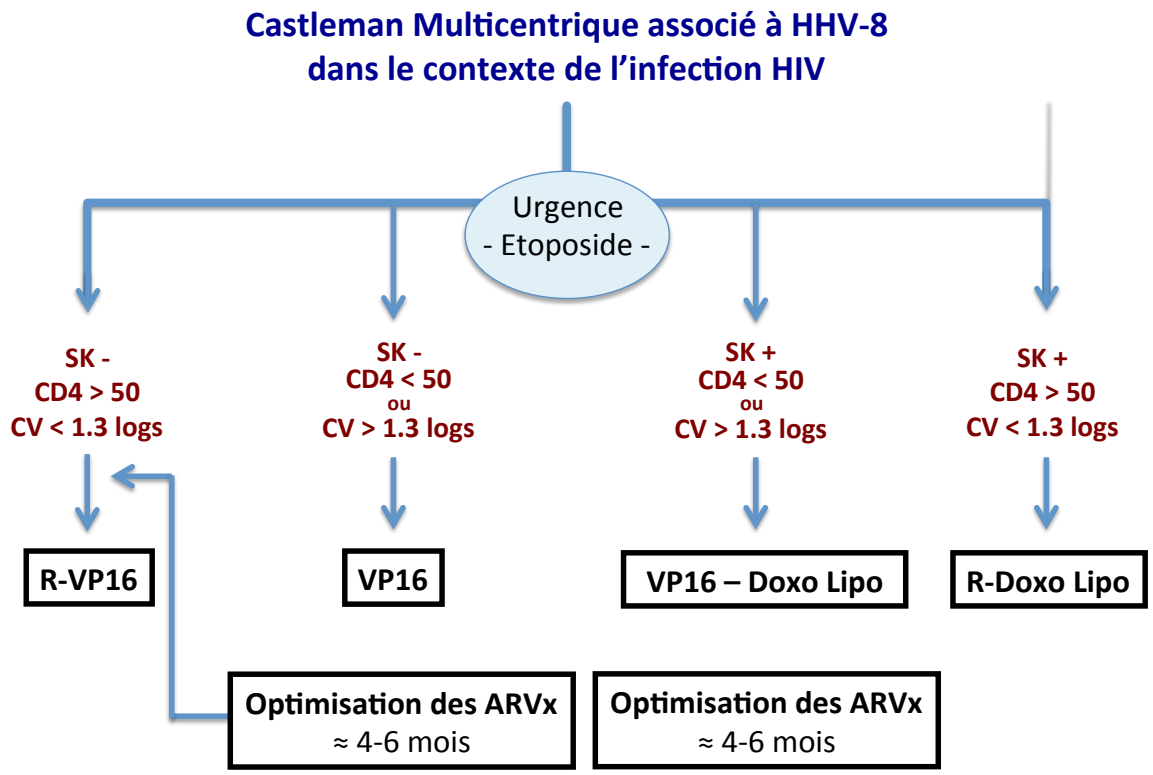

Suivi et surveillance de la MC associée au HHV-8

MC Multicentrique associée à HHV8 hors infection HIV

- Rituximab
  - Recherche lésions de Kaposi ou apparition d'une sérite
  - Imagerie (TDM) à M6, M12, M24
  - Hémogramme, CRP, Electrophorèse des protides
  - PCR quantitative HHV8 à M1, M3, M6, M12, M18, M24) ou si symptômes
  - Phénotypage lymphocytaire (CD19, CD20)
    à M6, M12, M24 puis si apparition de symptômes

MC Multicentrique associée à HHV8 dans un contexte d'infection HIV

- Rituximab
  - Idem supra + Suivi infection HIV (charge virale HIV, lymphocytes CD4+)

MALADIE DE CASTLEMAN A REVELATION PEDIATRIQUE

- Caractéristiques de la MC globalement superposables à celles observées chez l'adulte. Certaines présentations peuvent poser des problèmes diagnostiques.
- Adénopathie cervicale isolée : diagnostic histologique parfois hésitant avec d'autres types de proliférations lymphoïdes comme le lymphome de Hodgkin nodulaire à prédominance lymphocytaire (granulome de Poppema et Lennert) ou la transformation progressive des centres germinatifs. La maladie de Rosai-Dorfman, la maladie de Kikuchi-Fujimoto ou le lymphome de Hodgkin classique sont plus facilement écartés.
- Adénopathie cervicale principale associée à quelques adénopathies satellites : le diagnostic différentiel se pose avec une primo-infection tuberculeuse, une toxoplasmose ou la MNI.
- Syndrome inflammatoire inexpliqué et arrêt de croissance sans adénopathie périphérique: situation parfois difficile dans la mesure où l'adénopathie de Castleman peut être de petite taille et difficile à objectiver sur une imagerie classique.
- L'utilisation du TEP-TDM devrait permettre une reconnaissance plus facile et plus rapide de la lésion chez des enfants vus pour un syndrome inflammatoire inexpliqué, mais souvent relativement bien toléré malgré l'anémie associée.

TRANSITION ENFANT-ADULTE

Il est important que chaque service (pédiatrique et adulte) ait un protocole écrit sur la transition, avec un médecin coordinateur de la transition. Des consultations de transitions pour l'adolescent(e) doivent être mises en place afin de permettre une autonomisation par rapport à la famille et d'aborder les points spécifiques tels que la fertilité, grossesse, conseil génétique, observance thérapeutique. La société américaine d'hématologie (ASH) a créé une fiche avec une liste des thèmes devant être abordés lors du processus de transition pour aider les professionnels.

La transition sera préparée plusieurs années avant par le pédiatre référent, et éventuellement par une équipe d'éducation thérapeutique, avec des ateliers de transition. Il faut s'assurer que le patient connaisse bien sa maladie ainsi que ses traitements. Il est important de connaitre le projet de vie du patient, et de l'autonomiser : il commencera à prendre ses rendez-vous seul, il sera examiné sans

ses parents dans le box de consultation pour permettre un temps d'échanges personnalisé.

Le médecin d'adulte doit être identifié à l'avance. Une fiche personnalisée de transition du secteur pédiatrique au secteur adulte a été élaborée par la filière MARIH et est disponible sur le site de la filière (www.marih.fr/website/datadev/article/file/1574745460981752018/fiche_transition_marih_2018_bd.pdf). Cette fiche doit être envoyée par le pédiatre au médecin d'adulte avant la consultation.

Il est conseillé d'effectuer une consultation commune pédiatre/médecin d'adulte. Cette consultation durera au moins 45 minutes. Elle est préparée à l'avance. Si cette consultation commune n'est pas possible à organiser, alors on peut faire des consultations alternées.

Le moment de la transition doit être bien choisi. La maladie doit être inactive, et il ne doit pas y avoir d'autre enjeu pour le patient la même année.

Le médecin d'adulte ayant été présent lors de la consultation de transition ne doit pas changer après le transfert et il doit être particulièrement disponible durant les deux ans suivant le transfert pour éviter une rupture de suivi. Le pédiatre doit également rester disponible pour le patient et la famille. Le rythme des consultations doit alors être un peu plus fréquent et il faut dire au patient que le pédiatre est informé régulièrement. Tout ceci a pour but d'éviter une recrudescence de poussées, la sortie du parcours de soin et ses conséquences.

RECAPITULATIF DES TRAITEMENTS UTILISES DANS LES MC MULTICENTRIQUES

Cible	Traitement	Posologie	Commentaires
IL-6	Siltuximab	11 mg/kg IV / 3 sem	AMM USA et Europe
IL-6 R	Tocilizumab Sarilumab	8 mg/kg IV / 2 sem 12 mg/kg IV / 2 sem (enfant < 30 kg) 162 mg SC / sem 200 mg SC / 2 sem 4 mg/kg SC / 2 sem (enfant < 30 kg)	AMM japon
IL-1 R	Anakinra	100 à 200 mg SC /jour 2 à 8 mg/kg SC/ jour (enfant)	
VEGF	Thalidomide	100 mg p.os /j	
mTOR	Sirolimus	2 mg p.os/j	Résiduelle : 4 à 12 ng/ml
Lymphocytes B	Rituximab	375 mg IV/m^2/sem. x 4	
Lymphocytes T	Ciclosporine	3 à 5 mg/kg en 2 prises	Résiduelle : 100-150 µg/l
Lymphocytes	Etoposide	100-150 mg/m^2 IV / 15j 75-100 mg/m^2 p.os /sem.	
	Cyclophosphamide	500 mg/m^2 / 3 sem. x 6	
	CHOP	/ 3 sem x 6	
	Corticoïdes	1 mg/kg initial	

SURVEILLANCE DES PRINCIPALES COMPLICATIONS LIEES AUX TRAITEMENTS

Chirurgie

Les complications immédiates de la chirurgie sont liées au caractère très vascularisé des lésions. Le risque hémorragique per- ou post-opératoire immédiat est donc réel. L'embolisation pré-opératoire de la lésion, lorsqu'elle est possible, pourrait rendre le geste plus facile et réduire ce risque hémorragique.

Radiothérapie

La radiothérapie, dont les indications sont limitées, expose à des risques non négligeables en particulier dans une population jeune. Ces risques dépendent de la localisation : lésion vasculaire, cardiopathie ischémique, cancer du sein, fibrose pulmonaire localisée, atteinte thyroïdienne etc …

Corticothérapie

Les risques classiques de la corticothérapie sont connus : Troubles psychiques, HTA, diabète, infections … Il faut y ajouter le risque de développement ou d'aggravation de lésions de maladie de Kaposi chez les patients présentant une maladie de Castleman associée à HHV-8.

Rituximab

Les complications immédiates ou au décours de la perfusion sont le plus souvent limitées à une sensation d'inconfort accompagnée éventuellement de fièvre, frissons ou HTA. Plus rarement, un syndrome coronarien aigu. A distance, une neutropénie est possible, le plus souvent à 6 ou 8 semaines de la perfusion. Les complications infectieuses banales peuvent être liées à la déplétion B et à l'éventuelle apparition d'une hypogammaglobulinémie. La survenue d'une leucoencéphalopathie multifocale progressive (LEMP) due au virus JC reste exceptionnelle. La vaccination anti-pneumocoque est proposée systématiquement. Le risque de réactivation d'une hépatite B doit être connu et pris en compte.
Dans le contexte de l'infection HHV-8, le rituximab expose à 1/ un risque infectieux bactérien banal, en particulier chez les patients infectés par le virus HIV et très immunodéprimés ; 2/ un risque de poussée inflammatoire de la MC ; 3/ un risque de progression de lésions de maladie de Kaposi.

Siltuximab / Tocilizumab

Les réactions à la perfusion sont rares et le plus souvent modérées. Très rares chocs anaphylactiques. Le risque principal des anticorps monoclonaux ciblant l'axe IL-6 est de masquer les premiers symptômes d'une infection et donc le développement d'une infection sévère en particulier pulmonaire ou cutanée. Le risque de perforation digestive semble plus important avec le tocilizumab chez les patients âgés, présentant des lésions digestives (diverticulite) et recevant également une corticothérapie. Les risques de cytopénie, de cytolyse hépatique et d'hyperbilirubinémie imposent une surveillance de l'hémogramme, du fibrinogène (risque de fibrinopénie), du bilan hépatique et du bilan lipidique. La vaccination anti-pneumocoque est proposée systématiquement. Le risque de réactivation d'une hépatite B doit être connu et pris en compte.

Chimiothérapie

La chimiothérapie expose d'une part à un risque infectieux et d'autre part à des toxicités spécifiques de chacune des molécules utilisées.

LISTE DES PARTICIPANTS A L'ELABORATION DU PNDS

Ce travail a été coordonné par le *Pr Eric Oksenhendler*,
Centre de référence pour la Maladie de Castleman.
Département d'Immunologie Clinique, Hôpital Saint-Louis, AP-HP, Paris

Rédacteurs
Pr Eric Oksenhendler, Immunologie Clinique, Paris
Dr Lionel Galicier, Immunologie Clinique, Paris

Groupe de travail multidisciplinaire

Pr Jean-François Viallard, Médecine Interne, Bordeaux

Dr Louis Terriou, Médecine Interne, Lille

Pr Bernard Bonnotte, Médecine Interne, Dijon

Pr Nicolas Schleinitz, Médecine Interne, Marseille

Dr Lionel Galicier, Immunologie Clinique, Paris

Dr David Boutboul, Immunologie Clinique, Paris

Dr Antoine Dossier, Médecine Interne, Paris

Pr Isabelle Kone Paut, Rhumatologie pédiatrique, Le Kremlin-Bicêtre

Dr Caroline Galeotti, Rhumatologie pédiatrique, Le Kremlin-Bicêtre

Pr Pierre Mordant, Chirurgie vasculaire et thoracique, Paris

Dr Véronique Meignin, Anatomopathologie, Paris

Dr Amaury de Gouvello, Médecine générale, Paris

DECLARATIONS D'INTERET

Tous les participants à l'élaboration du PNDS ont rempli une déclaration d'intérêt. Les déclarations d'intérêt sont en ligne et consultables sur le site internet du centre de référence.

http://www.castleman.fr/website/protocole_national_de_diagnostic_et_de_soins_&400&24.html

REFERENCES

Anatomo-pathologie et Physiopathologie

1. Chadburn, A. *et al.* HHV8/KSHV-Positive Lymphoproliferative Disorders and the Spectrum of Plasmablastic and Plasma Cell Neoplasms: 2015 SH/EAHP Workshop Report-Part 3. *Am. J. Clin. Pathol.* **147**, 171–187 (2017).
2. Chang, Y. *et al.* Identification of herpesvirus-like DNA sequences in AIDS-associated Kaposi's sarcoma. *Science* **266**, 1865–1869 (1994).
3. Du, M. Q. *et al.* Kaposi sarcoma-associated herpesvirus infects monotypic (IgM lambda) but polyclonal naive B cells in Castleman disease and associated lymphoproliferative disorders. *Blood* **97**, 2130–2136 (2001).
4. Dupin, N. *et al.* HHV-8 is associated with a plasmablastic variant of Castleman disease that is linked to HHV-8-positive plasmablastic lymphoma. *Blood* **95**, 1406–1412 (2000).
5. Fajgenbaum, D. C., van Rhee, F. & Nabel, C. S. HHV-8-negative, idiopathic multicentric Castleman disease: novel insights into biology, pathogenesis, and therapy. *Blood* **123**, 2924–2933 (2014).
6. Li, Z. *et al.* Recurrent PDGFRB mutations in unicentric Castleman disease. *Leukemia* **33**, 1035–1038 (2019).
7. Nabel, C. S. *et al.* Virome capture sequencing does not identify active viral infection in unicentric and idiopathic multicentric Castleman disease. *PloS One* **14**, e0218660 (2019).
8. Oksenhendler, E. *et al.* High levels of human herpesvirus 8 viral load, human interleukin-6, interleukin-10, and C reactive protein correlate with exacerbation of multicentric castleman disease in HIV-infected patients. *Blood* **96**, 2069–2073 (2000).
9. Oksenhendler, E. *et al.* Human herpesvirus 8+ polyclonal IgMλ B-cell lymphocytosis mimicking plasmablastic leukemia/lymphoma in HIV-infected patients. *Eur. J. Haematol.* **91**, 497–503 (2013).
10. Sbihi, Z. *et al.* iNKT and memory B-cell alterations in HHV-8 multicentric Castleman disease. *Blood* **129**, 855–865 (2017).
11. Soulier, J. *et al.* Kaposi's sarcoma-associated herpesvirus-like DNA sequences in multicentric Castleman's disease. *Blood* **86**, 1276–1280 (1995).
12. Totonchy, J. Extrafollicular activities: perspectives on HIV infection, germinal center-independent maturation pathways, and KSHV-mediated lymphoproliferation. *Curr. Opin. Virol.* **26**, 69–73 (2017).
13. Totonchy, J. *et al.* KSHV induces immunoglobulin rearrangements in mature B lymphocytes. *PLoS Pathog.* **14**, e1006967 (2018).
14. Wang, H.-W., Pittaluga, S. & Jaffe, E. S. Multicentric Castleman disease: Where are we now? *Semin. Diagn. Pathol.* **33**, 294–306 (2016).

Clinique

15. Castleman, B., Iverson, L. & Menendez, V. P. Localized mediastinal lymphnode hyperplasia resembling thymoma. *Cancer* **9**, 822–830 (1956).
16. Dispenzieri, A. *et al.* The clinical spectrum of Castleman's disease. *Am. J. Hematol.* **87**, 997–1002 (2012).

17. Dong, Y. *et al.* Clinical and laboratory characterization of 114 cases of Castleman disease patients from a single centre: paraneoplastic pemphigus is an unfavourable prognostic factor. *Br. J. Haematol.* **169**, 834–842 (2015).
18. Dossier, A. *et al.* Human herpesvirus 8-related Castleman disease in the absence of HIV infection. *Clin. Infect. Dis.* **56**, 833–842 (2013).
19. Enomoto, K. *et al.* Unicentric and multicentric Castleman's disease. *Br. J. Radiol.* **80**, e24-26 (2007).
20. Fajgenbaum, D. C. *et al.* International, evidence-based consensus diagnostic criteria for HHV-8-negative/idiopathic multicentric Castleman disease. *Blood* **129**, 1646–1657 (2017).
21. González-García, A. *et al.* Clinical and pathological characteristics of Castleman disease: an observational study in a Spanish tertiary hospital. *Leuk. Lymphoma* 1–7 (2019). doi:10.1080/10428194.2019.1639168
22. Liu, A. Y. *et al.* Idiopathic multicentric Castleman's disease: a systematic literature review. *Lancet Haematol.* **3**, e163-175 (2016).
23. Munshi, N. *et al.* Use of a claims database to characterize and estimate the incidence rate for Castleman disease. *Leuk. Lymphoma* **56**, 1252–1260 (2015).
24. Oksenhendler, E. *et al.* Multicentric Castleman's disease in HIV infection: a clinical and pathological study of 20 patients. *AIDSl.* **10**, 61–67 (1996).
25. Oksenhendler, E. *et al.* The full spectrum of Castleman disease: 273 patients studied over 20 years. *Br. J. Haematol.* **180**, 206–216 (2018).
26. Seo, S. *et al.* Clinical features and outcomes in patients with human immunodeficiency virus-negative, multicentric Castleman's disease: a single medical center experience. *Blood Res.* **49**, 253–258 (2014).
27. Shin, D.-Y. *et al.* Clinical dissection of multicentric Castleman disease. *Leuk. Lymphoma* **52**, 1517–1522 (2011).
28. Weisenburger, D. D., Nathwani, B. N., Winberg, C. D. & Rappaport, H. Multicentric angiofollicular lymph node hyperplasia: a clinicopathologic study of 16 cases. *Hum. Pathol.* **16**, 162–172 (1985).

Complications

29. Carrington, P. A. *et al.* Autoimmune cytopenias in Castleman's disease. *Am. J. Clin. Pathol.* **94**, 101–104 (1990).
30. Chen, L. Y. C., Mattman, A., Seidman, M. A. & Carruthers, M. N. IgG4-related disease: what a hematologist needs to know. *Haematologica* **104**, 444–455 (2019).
31. Dispenzieri, A. POEMS Syndrome: 2019 Update on diagnosis, risk-stratification, and management. *Am. J. Hematol.* **94**, 812–827 (2019).
32. Iwaki, N. *et al.* Clinicopathologic analysis of TAFRO syndrome demonstrates a distinct subtype of HHV-8-negative multicentric Castleman disease. *Am. J. Hematol.* **91**, 220–226 (2016).
33. Jain, P. *et al.* Characteristics, management, and outcomes of patients with follicular dendritic cell sarcoma. *Br. J. Haematol.* **3**,403-412 (2017).
34. Kawabata, H. *et al.* Castleman-Kojima disease (TAFRO syndrome) : a novel systemic inflammatory disease characterized by a constellation of symptoms, namely, thrombocytopenia, ascites (anasarca), microcytic anemia, myelofibrosis, renal dysfunction,

and organomegaly : a status report and summary of Fukushima and Nagoya meetings. *J. Clin. Exp. Hematop.* **53**, 57–61 (2013).
35. London, J. *et al.* Autoimmune thrombotic thrombocytopenic purpura associated with HHV8-related Multicentric Castleman disease. *Br. J. Haematol.* **3**, 486-488 (2016).
36. Muskardin, T. W., Peterson, B. A. & Molitor, J. A. Castleman disease and associated autoimmune disease. *Curr. Opin. Rheumatol.* **24**, 76–83 (2012).
37. Uldrick, T. S. *et al.* An interleukin-6-related systemic inflammatory syndrome in patients co-infected with Kaposi sarcoma-associated herpesvirus and HIV but without Multicentric Castleman disease. *Clin. Infect. Dis.* **51**, 350–358 (2010).

Exploration

38. Barker, R. *et al.* FDG-PET/CT imaging in the management of HIV-associated multicentric Castleman's disease. *Eur. J. Nucl. Med. Mol. Imaging* **36**, 648–652 (2009).
39. Hillier, J. C. *et al.* Imaging features of multicentric Castleman's disease in HIV infection. *Clin. Radiol.* **59**, 596–601 (2004).
40. Lee, E. S. *et al.* Metabolic characteristics of Castleman disease on 18F-FDG PET in relation to clinical implication. *Clin. Nucl. Med.* **38**, 339–342 (2013).
41. Murphy, S. P., Nathan, M. A. & Karwal, M. W. FDG-PET appearance of pelvic Castleman's disease. *J. Nucl. Med.* **38**, 1211–1212 (1997).
42. Polizzotto, M. N. *et al.* 18F-fluorodeoxyglucose Positron Emission Tomography in Kaposi Sarcoma Herpesvirus-Associated Multicentric Castleman Disease: Correlation With Activity, Severity, Inflammatory and Virologic Parameters. *J. Infect. Dis.* **212**, 1250–1260 (2015).
43. Soumerai, J. D., Sohani, A. R. & Abramson, J. S. Diagnosis and management of Castleman disease. *Cancer Control J.* **21**, 266–278 (2014).

Traitement

44. Abid, M. B. *et al.* Is tocilizumab a potential therapeutic option for refractory unicentric Castleman disease? *Hematol. Oncol.* **36**, 320–323 (2018).
45. Bandera, B., Ainsworth, C., Shikle, J., Rupard, E. & Roach, M. Treatment of unicentric Castleman disease with neoadjuvant rituximab. *Chest* **138**, 1239–1241 (2010).
46. Bejjani, J., Lemieux, B., Gariepy, G. & Younan, R. Complete anemia reversal after surgical excision of mesenteric hyaline-vascular unicentric Castleman disease. *Can. J. Surg.* **52**, E197-198 (2009).
47. Boutboul, D. *et al.* Treatment and outcome of Unicentric Castleman Disease: a retrospective analysis of 71 cases. *Br. J. Haematol.* **186**, 269–273 (2019).
48. Bower, M. How I treat HIV-associated multicentric Castleman disease. *Blood* **116**, 4415–4421 (2010).
49. Bower, M. *et al.* Brief communication: rituximab in HIV-associated multicentric Castleman disease. *Ann. Intern. Med.* **147**, 836–839 (2007).
50. Bowne, W. B. *et al.* The management of unicentric and multicentric Castleman's disease: a report of 16 cases and a review of the literature. *Cancer* **85**, 706–717 (1999).
51. Chan, K.-L., Lade, S., Prince, H. M. & Harrison, S. J. Update and new approaches in the treatment of Castleman disease. *J. Blood Med.* **7**, 145–158 (2016).

52. Chronowski, G. M. *et al.* Treatment of unicentric and multicentric Castleman disease and the role of radiotherapy. *Cancer* **92**, 670–676 (2001).
53. Fajgenbaum, D. C. & Kurzrock, R. Siltuximab: a targeted therapy for idiopathic multicentric Castleman disease. *Immunotherapy* **8**, 17–26 (2016).
54. Galeotti C. *et al*. IL-1RA agonist (anakinra) in the treatment of multifocal Castleman disease: case report. *J Pediatr. Hematol. Oncol.* **12**, 920-924 (2008).
55. Galeotti C. *et al*. Sustained remission of multicentric Castleman disease in children treated with tocilizumab, an anti-interleukin-6 receptor antibody. *Mol. Cancer Ther*. **8**, 1623-1626 (2012).
56. Gérard, L. *et al.* Prospective study of rituximab in chemotherapy-dependent human immunodeficiency virus associated multicentric Castleman's disease: ANRS 117 CastlemaB Trial. *J. Clin. Oncol.* **25**, 3350–3356 (2007).
57. Gérard, L. *et al.* Rituximab decreases the risk of lymphoma in patients with HIV-associated multicentric Castleman disease. *Blood* **119**, 2228–2233 (2012).
58. González-Molleda, L., Wang, Y. & Yuan, Y. Potent antiviral activity of topoisomerase I and II inhibitors against Kaposi's sarcoma-associated herpesvirus. *Antimicrob. Agents Chemother.* **56**, 893–902 (2012).
59. Miltenyi, Z. *et al.* Successful immunomodulatory therapy in castleman disease with paraneoplastic pemphigus vulgaris. *Pathol. Oncol. Res.* **15**, 375–381 (2009).
60. Neuhof, D. & Debus, J. Outcome and late complications of radiotherapy in patients with unicentric Castleman disease. *Acta Oncol.* **45**, 1126–1131 (2006).
61. Nishimoto, N. *et al.* Improvement in Castleman's disease by humanized anti-interleukin-6 receptor antibody therapy. *Blood* **95**, 56–61 (2000).
62. Powles, T. *et al.* Rituximab as retreatment for rituximab pretreated HIV-associated multicentric Castleman disease. *Blood* **110**, 4132–4133 (2007).
63. Safford, S. D., Lagoo, A. S. & Mahaffey, S. A. Preoperative embolization as an adjunct to the operative management of mediastinal Castleman disease. *J. Pediatr. Surg.* **38**, E21-23 (2003).
64. Talat, N., Belgaumkar, A. P. & Schulte, K.-M. Surgery in Castleman's disease: a systematic review of 404 published cases. *Ann. Surg.* **255**, 677–684 (2012).
65. Uldrick, T. S. *et al.* High-dose zidovudine plus valganciclovir for Kaposi sarcoma herpesvirus-associated multicentric Castleman disease: a pilot study of virus-activated cytotoxic therapy. *Blood* **117**, 6977–6986 (2011).
66. Uldrick, T. S. *et al.* Rituximab plus liposomal doxorubicin in HIV-infected patients with KSHV-associated multicentric Castleman disease. *Blood* **124**, 3544–3552 (2014).
67. van Rhee, F. *et al.* International, evidence-based consensus treatment guidelines for idiopathic multicentric Castleman disease. *Blood* **132**, 2115–2124 (2018).
68. van Rhee, F. *et al.* Siltuximab for multicentric Castleman's disease: a randomised, double-blind, placebo-controlled trial. *Lancet Oncol.* **15**, 966–974 (2014).

Transition

69. Foster H.E. *et al*. EULAR/PReS standards and recommendations for the transitional care of young people with juvenile-onset rheumatic diseases. *Ann Rheum Dis*. **76**:639–646 (2017).