Protocole National de Diagnostic et de Soins (PNDS)

MALFORMATIONS LYMPHATIQUES KYSTIQUES

Coordination : Filière Santé Maladies Rares FIMARAD
Filière Santé Maladies Rares TETECOU
Filière Santé Maladies Rares FAVAmulti

Mars 2021

Sommaire

Liste des abréviations **4**

Préambule **5**

1 Définitions, épidémiologie, étiologie et classification **6**
1.1 Définitions et généralités 6
1.2 Épidémiologie 7
1.3 Étiologie 7
1.4 Classification 9

2 Prise en charge diagnostique des malformations lymphatiques kystiques **10**
2.1 Diagnostic anténatal 10
2.2 Diagnostic 12
2.2.1 Présentations cliniques 12
2.2.2 Imagerie 13
2.2.3 Examens biologiques 15
2.2.4 Biopsies 15
2.2.5 Autres tests 16
2.3 Diagnostics différentiels 16

3 Histoire naturelle des malformations lymphatiques kystiques : évolution, complications **17**
3.1 Composantes macrokystiques 17
3.2 Composantes microkystiques 18

4 Moyens thérapeutiques pour les malformations lymphatiques kystiques **19**
4.1 Radiologie interventionnelle (sclérothérapie) 19
4.2 Chirurgie 22
4.3 Méthodes physiques – lasers 22
4.4 Physiothérapie 23
4.5 Médicaments 24
4.4.1 Sirolimus (rapamycine) 24
4.4.2 Sildénafil 27
4.4.3 Propranolol 27
4.4.4 Bévacizumab 28
4.4.5 Perspectives 28

5 Prise en charge thérapeutique des malformations lymphatiques kystiques **29**
5.1 Traitement en urgence des MLK macrokystiques néonatales 29
5.2 Traitement de fond des MLK 30
5.3 Traitement des poussées inflammatoires des MLK 32
5.4 Utilisation des médecines alternatives et complémentaires dans les MLK 33
5.5 Prise en charge psychologique 34
5.6 Prise en charge sociale 35
5.6.1 Caisse Primaire d'Assurance Maladie (CPAM) 36
5.6.2 Maison Départementale des Personnes en Situation de Handicap (MDPH) 36
5.6.3 Prise en charge scolaire et activités physiques et sportives 37

6 Suivi des personnes atteintes de malformations lymphatiques kystiques **39**
6.1 Modalités de suivi 39
6.2 Suivi et grossesse 40
6.3 Conseil génétique 40

7 Malformations lymphatiques kystiques syndromiques 40

8 Réseau de soins 41

► Centres de Référence et de Compétences Maladies Rares de la filière de santé FIMARAD : https://fimarad.org/les-centres-de-reference/ 42

► Centres de Référence et de Compétences Maladies Rares de la filière TETECOU : https://www.tete-cou.fr 43

► Centres de Référence et de Compétences Maladies Rares de la filière FAVAmulti : https://www.favamulti.fr/qui/acteurs-de-la-filiere/les-centres-de-reference/ 44

9 Réseau associatif 45

- Informations générales : http://www.orpha.net 46

10 Annexe 1 : recherche documentaire et sélection des articles 47

11 Annexe 2 : cartes urgences 50

12 Annexe 3 : liste des participants 51

13 Annexe 4 : classifications des MLK cervico-faciales 53

14 Références bibliographiques 55

Liste des abréviations

AAH	Allocation Adultes Handicapés
AEEH	Allocation Education Enfant en situation de Handicap
AESH	Accompagant d'Eleve en Situation de Handicap
ALD	Affection de Longue Durée
AMM	Autorisation de Mise sur le Marché
ARS	Agence Régionale de Santé
AVS	Auxiliaire de Vie Scolaire
CAF	Caisse d'Allocations Familiales
CDAPH	Commission des Droits et de l'Autonomie des Personnes Handicapées
CGH	Hybridation Génomique Comparative
CLOVES	Congenital Lipomatous asymmetric Overgrowth of the trunk, lymphatic, capillary, venous, and combined-type Vascular malformations, Epidermal nevi, Skeletal and spinal anomalies
CMPP	Centre Médico-Psychologique Pédiatrique
CPAM	Caisse Primaire d'Assurance Maladie
CPDPN	Centre Pluridisciplinaire de Diagnostic Pré-Natal
CYP3A4	Cytochrome P3A4
DDCS	Direction Départementale de la Cohésion Sociale
DLM	Drainage Lymphatique Manuel
ETP	Éducation Thérapeutique du Patient
EXIT	Césarienne programmée avec drainage de la MLK per-césarienne
FIMARAD	FIlière de Santé pour les MAladies RAres en Dermatologie
HAS	Haute Autorité de Santé
IRM	Imagerie par Résonance Magnétique nucléaire
ISSVA	International Society for the Study of Vascular Anomalies
MAC	Médecines Alternatives et Complémentaires
MDPH	Maison Départementale des Personnes en Situation de Handicap
MLK	Malformation Lymphatique Kystique
M-TOR	Mammalian Target Of Rapamycin
ORL	Oto-Rhino-Laryngologie
PAI	Projet d'Accueil Personnalisé
PAIP	Projet d'Accueil Personnalisé Périscolaire
PCH	Prestation de Compensation du Handicap
PDES	Phosphodiestrase du type 5
PIK3CA	PhosphatidylInositol 3-Kinase Catalytic Alpha
PMI	Protection Maternelle et Infantile
PNDS	Protocole National de Diagnostic et de Soin
PPS	Plan Personnalisé Scolarisation
PROS	PIK3CA-Related-Overgrowth Spectrum
SAPAD	Service d'Assistance Pédagogique A Domicile
STS	Tétradécyl sulfate de Sodium

Préambule

L'objectif de ce protocole national de diagnostic et de soins (PNDS) est de guider les professionnels de santé concernés dans la prise en charge diagnostique et thérapeutique optimale actuelle et dans le parcours de soins des patients atteints de malformation lymphatique kystique (MLK). Il a pour mission de présenter un protocole optimisé et harmonisé sur l'ensemble du territoire pour la prise en charge et le suivi de ces maladies rares. Il permet également d'identifier les spécialités pharmaceutiques utilisées dans une indication non prévue dans l'autorisation de mise sur le marché (AMM) ainsi que les spécialités, produits ou prestations nécessaires à la prise en charge des patients mais non habituellement pris en charge ou remboursés.

Ce PNDS peut servir de référence au médecin traitant (médecin désigné par le patient auprès de la caisse d'assurance maladie) en concertation avec le médecin spécialiste, notamment au moment d'établir le protocole de soins conjointement avec le médecin conseil et le patient, dans le cas d'une demande d'exonération du ticket modérateur au titre d'une affection hors liste.

Le PNDS ne peut cependant pas envisager tous les cas spécifiques, toutes les comorbidités ou complications, toutes les particularités thérapeutiques, tous les protocoles de soins hospitaliers. Il ne peut pas revendiquer l'exhaustivité des conduites de prise en charge possibles, ni se substituer à la responsabilité individuelle du médecin vis-à-vis de son patient. Il se focalisera essentiellement sur les MLK superficielles, plus fréquentes et plus stéréotypées que les MLK viscérales.

Ce PNDS décrit ainsi la prise en charge de référence d'un patient atteint de MLK. Il doit être régulièrement mis à jour en fonction des données nouvelles validées.

Le PNDS sur les MLK a été élaboré selon la « méthode d'élaboration d'un protocole national de diagnostic et de soins pour les maladies rares » publiée par la Haute Autorité de Santé (HAS) en 2012 (guide méthodologique disponible sur le site de la HAS : www.has-sante.fr).

1 Définitions, épidémiologie, étiologie et classification

1.1 Définitions et généralités

Les malformations lymphatiques kystiques (MLK) sont des malformations congénitales bénignes rares, à flux lent, composées de dilatations kystiques anormales (1–3).

Le terme de « lymphangiomes » a été abandonné.

Rappelons que le système lymphatique est constitué d'un réseau de vaisseaux circulant à sens unique, parallèle au réseau veineux dont il partage une origine embryologique mésodermique commune (4). Ces vaisseaux naissent dans les différents tissus du corps pour rejoindre les ganglions, drainant ainsi la lymphe. Ce réseau est distribué de façon inégale dans l'organisme et est très présent, par exemple, dans la zone de la tête et du cou. Il a pour but la captation et la clairance de molécules de haut poids moléculaire. En cas d'infection dans une partie du corps, le système lymphatique régional est sollicité. Il est ainsi souvent décrit, métaphoriquement, comme le système d'égout/recyclage de l'organisme.

MLK superficielles ou profondes
Les MLK se présentent généralement sous la forme de masses molles sous-cutanées ou plus profondes, qui se développent proportionnellement à la croissance de l'enfant (3). Elles sont généralement uniques mais cloisonnées en nombreux kystes. Bien que congénitales, elles ne sont pas toujours apparentes à la naissance. Environ 90% des lésions sont diagnostiquées avant l'âge de cinq ans et peuvent être sujettes à des poussées inflammatoires à la faveur d'événements infectieux ou traumatiques loco-régionaux (1). Elles peuvent atteindre la peau, les muqueuses ou les tissus sous-jacents (tissus mous) — elles sont alors appelées MLK superficielles — ou toucher des organes sous-jacents et sont alors dites profondes. Près de 75% des MLK se situent dans la région de la tête et du cou en raison de la prédominance relative du système lymphatique dans cette zone (2).

MLK macrokystiques, microkystiques ou mixtes
Selon la taille des formations kystiques des MLK, celles-ci sont dites macrokystiques (présence de kystes d'au moins 1 cm environ, « théoriquement ponctionnables » - ceci étant défini grâce à l'imagerie), microkystiques, ou mixtes (MLK constituées de petits et gros kystes). Par exemple, les MLK situées dans la cavité buccale ou orbitaires sont souvent microkystiques, les MLK parotidiennes, sous-maxillaires, cervicales, axillaires et inguinales sont davantage de morphologie macrokystique ou mixte (1).
Une hypothèse pouvant expliquer la constitution des MLK en microkystes ou macrokystes évoque le fait que des kystes plus gros pourraient apparaître dans les zones avec un tissu conjonctif lâche, permettant l'expansion des kystes individuels dans les structures environnantes. Les kystes plus petits seraient ainsi situés dans des régions avec une anatomie plus compacte, des fibres musculaires ou des tissus glandulaires s'imbriquant dans les tissus (1).

MLK isolées ou syndromiques

Les MLK peuvent être isolées ou associées à d'autres anomalies, vasculaires ou autres (avec hypertrophie des tissus mous en particulier). Les formes syndromiques sont présentées au paragraphe 7.

Évolution
Les malformations lymphatiques macrokystiques sont généralement visibles à la naissance sous la forme de masses plus ou moins volumineuses, risquant de comprimer les organes de voisinage (2). Les malformations lymphatiques microkystiques peuvent devenir apparentes plus tard dans l'enfance, sous la forme de masses sous-cutanées de croissance progressive, ou bien sous la forme de lymphangiectasies (vésicules claires ou hémorragiques à la surface de la peau, pouvant devenir kératosiques avec le temps), constituant alors « la partie visible de l'iceberg ». Elles peuvent se compliquer de suintements de lymphe ou de saignements.
Il faut distinguer la progression dans le temps des MLK (relevant d'un traitement de fond), de leurs poussées inflammatoires (inflammation des kystes lymphatiques se manifestant par un œdème local, des douleurs, parfois de la fièvre, cf §3).

1.2 Épidémiologie

Il existe peu de données épidémiologiques sur les MLK. Les MLK superficielles sont plus nombreuses que les MLK profondes ; parmi les MLK superficielles, près de 75% sont situées au niveau de la tête et du cou, dont l'incidence est estimée entre 1,2 à 2,8 pour 1000 naissances (5). Elles touchent de façon égale les hommes et les femmes et les différentes origines ethniques (1).

1.3 Étiologie

L'étiologie précise des MLK est mal connue.

Le développement embryonnaire des vaisseaux lymphatiques provient de la différenciation de cellules endothéliales veineuses en cellules endothéliales lymphatiques (cellules lymphothéliales), qui commenceront à exprimer LYVE-1 sous l'influence de plusieurs facteurs de transcription, dont PROX1, SOX18 et COUPTF2. Ces cellules migrent ensuite et se multiplient dans le mésenchyme avoisinant pour former les sacs lymphatiques primaires qui, par expansion, formeront la vascularisation lymphatique primitive arborescente, sous l'action de la voie de signalisation VEGF-C/VEGFR-3 et de l'angiopoïétine-1 (6). D'autres gènes ont été identifiés comme étant impliqués dans la formation des canaux et valvules lymphatiques : *CCBE1*, *ADAMTS3*, *FOXC2*, *NRP2*, *GATA2*… Une dysrégulation pourrait entrainer une lymphangiogenèse accrue, et la formation de MLK par prolifération de cellules lymphothéliales.

Certains chercheurs ont suggéré une origine toute autre, non proliférative mais purement mécanique pour favoriser l'apparition de ces MLK (6) : sécrétion excessive de liquide, défaut de drainage, inflammation réactionnelle puis constitution de kystes. Cette hypothèse est de plus en plus mise de côté avec les nouvelles données de la biologie moléculaire.

En effet, des mutations somatiques (post-zygotiques) activatrices du gène *PIK3CA* ont été identifiées dans certaines MLK (7). Ce gène code pour la sous-unité catalytique de la protéine kinase PI3K. Son activation excessive perturbe et active la voie de signalisation cellulaire

PI3K/AKT/mTOR, impliquée dans l'angiogenèse et la lymphangiogenèse, mais aussi la croissance et le métabolisme cellulaires (8). La présence de mutations sur ces voies de signalisation est probablement à l'origine de perturbations de la lymphangiogenèse aboutissant au développement des MLK, mais le mécanisme précis par lequel une mutation du gène *PIK3CA* qui survient pendant l'embryogenèse produit une malformation n'est pas clairement élucidé (7,9).

Des mutations somatiques de *PIK3CA* ont aussi été identifiées dans divers syndromes hypertrophiques du spectre PROS (*PIK3CA-Related Overgrowth Spectrum*), comportant parfois des malformations lymphatiques, ainsi que certaines malformations veineuses ou des lésions hamartomateuses autres (7).

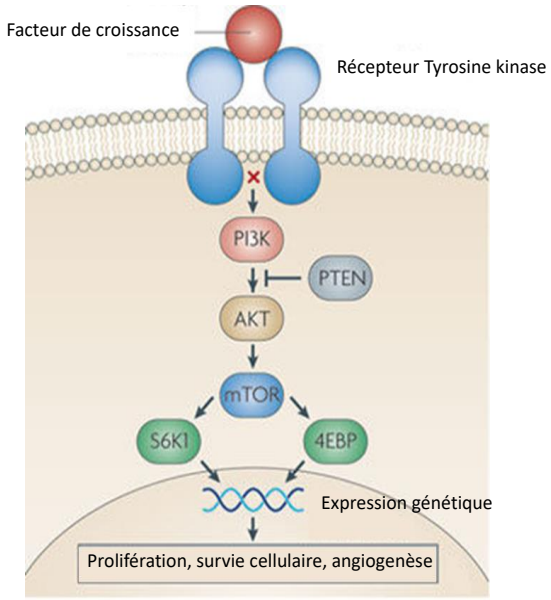

Schéma de la voie PI3K/AKT/mTOR

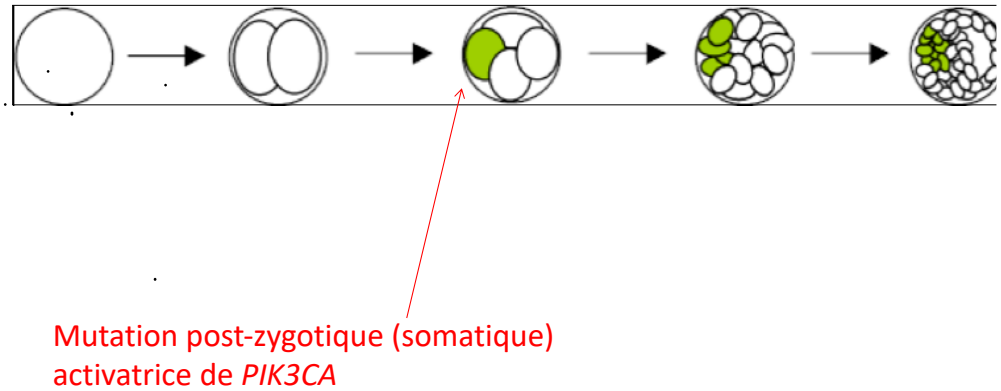

Schéma expliquant le mosaïcisme segmentaire : les cellules en vert expriment la mutation somatique

1.4 Classification

Classification des anomalies vasculaires
D'après l'*International Society for the Study of Vascular Anomalies* (ISSVA), les anomalies vasculaires sont divisées en tumeurs vasculaires et malformations vasculaires, cf. Tableau A (10). Les MLK sont classées dans les malformations vasculaires et non dans les tumeurs.

Les malformations vasculaires sont elles-mêmes sous-classées en fonction du type de vaisseaux atteints : capillaires (malformations capillaires ou angiomes plans), veineux (malformations veineuses), lymphatiques (malformations lymphatiques) ou artériels (malformations artérioveineuses ou fistules artérioveineuses).

Chacun de ces types peut être isolé, combiné (par exemple, malformation capillaro-lymphatique, ou capillaro-veino-lymphatique, etc.), ou s'associer à des anomalies autres, intégrant alors des syndromes (syndrome de Klippel-Trenaunay ou syndrome CLOVES par exemple) (3,8,10). A noter qu'il existe un PNDS spécifique pour les syndromes hypertrophiques liés au gène *PIK3CA* (PROS) sans atteinte cérébrale (syndromes CLOVES et de Klippel-Trenaunay) : https://www.has-sante.fr/jcms/p_3226373/fr/syndromes-hypertrophiques-lies-au-gene-pik3ca-pros-sans-atteinte-cerebrale-les-syndromes-cloves-et-de-klippel-trenaunay.

Tableau A Classification synthétique des anomalies vasculaires, d'après Wassef et al. (10)

Anomalies vasculaires

Tumeurs vasculaires	**Malformations vasculaires**			
	Simples	**Combinées**	**Tronculaires**	**Syndromiques**
Bénignes Localement agressives «borderline» Malignes	Malformations : capillaires ; veineuses ; **lymphatiques ;** artérioveineuses Fistules artérioveineuses	Combinaisons de malformations vasculaires simples	Anomalies des axes vasculaires	Malformation(s) vasculaire(s) associée(s) à des anomalies : osseuses ; des tissus mous ; viscérales

Malformations lymphatiques kystiques et lymphœdèmes primaires
Parmi les malformations lymphatiques, on distingue 2 groupes d'étiologie, de présentation et de prise en charge distinctes : les MLK et les lymphœdèmes primaires. Les MLK sont des masses constituées de kystes lymphatiques malformatifs. Les lymphœdèmes primaires sont caractérisés par une augmentation de volume de membre, avec accentuation des plis et fibrose cutanée, et sont dus à une hypoplasie ou un hypofonctionnement primaire des vaisseaux lymphatiques du membre atteint, entrainant une stase de liquide lymphatique puis une fibrose cutanée en regard. Dans les MLK, des mutations somatiques du gène *PIK3CA* ont été identifiées dans certains cas. Dans certains cas de lymphœdèmes primaires, des mutations germinales de gènes impliqués dans la lymphangiogenèse ont été identifiées (*VEGRFR3*,

VEGFC, *FOXC2*, *SOX18*, etc.). Il existe un PNDS spécifique pour les lymphœdèmes primaires : https://www.has-sante.fr/jcms/c_2904795/fr/lymphoedeme-primaire.

Classification hémodynamique des malformations vasculaires
Selon le flux du liquide sanguin/lymphatique circulant dans la malformation, les malformations sont classées en malformations de haut débit ou flux rapide (malformations artérioveineuses et fistules artérioveineuses) ou de bas débit ou flux lent (malformations capillaires, lymphatiques et veineuses).

Classification des MLK selon leur profondeur
Les MLK sont classées en superficielles (atteinte des tissus mous : peau, muqueuses, tissus sous-cutanés) et profondes (viscérales : spléniques, thoraciques, hépatiques, etc.).

Classification des MLK selon la taille des kystes lymphatiques
Les malformations lymphatiques sont classées en sous-types microkystiques (<1 cm environ), macrokystiques (>1 cm), et mixtes. Il n'y a pas de consensus uniforme sur la définition des malformations lymphatiques macrokystiques et microkystiques (10). Les macrokystes seraient théoriquement des lésions ponctionnables.

Les malformations lymphatiques kystiques sont des malformations vasculaires congénitales à flux lent. Elles peuvent être symptomatiques dès la période prénatale ou plus tard dans la vie, le plus souvent dans l'enfance. La distinction entre malformations lymphatiques macrokystiques, microkystiques et mixtes conditionne le pronostic et la démarche thérapeutique.

2 Prise en charge diagnostique des malformations lymphatiques kystiques

2.1 Diagnostic anténatal

Le développement de l'échographie fœtale couplée à l'IRM fœtale constitue des outils d'imagerie permettant le diagnostic et l'évaluation anatomique prénatale détaillés des MLK (12,13).

Les MLK peuvent être diagnostiquées par échographie fœtale dans 50 à 65% des cas et par échographie post-natale dans 90% des cas (14). En prénatal, il faut bien distinguer la MLK de l'hygroma kystique ou de la clarté nucale augmentée, correspondant à un retard de résorption lymphatique. La fréquence de ces dernières est accrue en cas d'anomalies chromosomiques, en premier lieu chez les fœtus atteints de trisomie 21, mais aussi chez les fœtus porteurs de cardiopathies ou d'autres pathologies syndromiques. Ainsi, une augmentation de la clarté nucale ne préjuge pas du développement ultérieur d'une pathologie lymphatique kystique.

Les MLK de taille moyenne à grande peuvent être diagnostiquées dès le premier trimestre et dans la grande majorité des cas lors de l'échographie de dépistage du 2ème trimestre.

L'identification en échographie de dépistage d'une lésion kystique, en particulier des parties molles, mais parfois en situation profonde (médiastinale, abdominale, rétropéritonéale), avec parfois suggestion du diagnostic de MLK, justifie une prise en charge dans un Centre Pluridisciplinaire de Diagnostic Prénatal (CPDPN), seuls habilités en France, par la loi de bioéthique de 1994, à prendre en charge les pathologies relevant de la médecine fœtale.

Cette prise en charge au sein d'un CPDPN comprendra le plus souvent une échographie de référence et une IRM fœtale ainsi qu'un conseil prénatal avec les différents acteurs du prénatal (obstétriciens, généticiens, échographistes et radiologues) ainsi qu'avec les équipes médicales responsables de la prise en charge post-natale (pédiatres-néonatalogiste, ORL, etc.).

Dans la mesure où il n'est pas rapporté d'association particulière entre MLK et anomalies chromosomiques, la proposition d'une amniocentèse pour réalisation d'un caryotype ou d'une hybridation génomique comparative (CGH) n'est pas systématique, et est laissée à l'appréciation argumentée du CPDPN (5)**.**

L'échographie de référence a pour objectif de poser le diagnostic de MLK, d'évoquer les diagnostics différentiels (tératomes kystiques ou à forme mixte, autres lésions kystiques abdominales/rétropéritonéales ou thoraciques), de caractériser le type de MLK (macrokystiques, microkystiques ou formes mixte) ainsi que l'extension anatomique des lésions. Il faut souligner la difficulté diagnostique des composantes microkystiques, le plus souvent d'échogénicité pseudo-tissulaire et très infiltratives. Ainsi la présence d'éléments kystiques séparés par un tissu de soutien échogène pseudo-tissulaire doit faire évoquer une MLK à forme mixte.

L'IRM fœtale est le plus souvent pratiquée après 28 semaines d'aménorrhée, dans un service de radio-pédiatrie compétent en imagerie prénatale en lien avec un CPDPN. Les objectifs de l'IRM fœtale sont similaires à ceux de l'échographie de référence en profitant du très bon contraste offert par les séquences hautement pondérée T2. Ces objectifs comprennent l'identification des composantes macrokystiques et l'évaluation des rapports avec les structures avoisinantes (rapport avec les axes aérodigestifs, les différents espaces de la sphère ORL, les organes profonds…). Il faut souligner que malgré une résolution en contraste supérieure à l'échographie, il est souvent difficile d'apprécier avec exactitude la présence/extension de la composante infiltrative microkystique en particulier dans la sphère ORL (extension au muscle lingual, au larynx…) ou sur les membres, conduisant à rester prudent dans l'évaluation anatomique des composantes microkystiques.

Dans le cadre du diagnostic différentiel avec les tératomes, il est important de chercher des calcifications dans les composantes tissulaires (absentes dans les MLK) d'une part, d'autre part, d'apprécier l'évolution des lésions au cours de la grossesse, dans la mesure où une augmentation progressive et continue de la lésion peut être compatible avec une MLK, mais est très habituelle dans les tératomes.

A titre systématique, une hypertrophie tissulaire segmentaire et des anomalies des extrémités (macrodactylie, espace anormalement large entre les orteils ou « sandal gap ») doivent être recherchées, pouvant conduire à évoquer une MLK dans le cadre d'un syndrome du spectre PROS. A ce stade, il n'est pas possible d'exclure d'autres malformations vasculaires associées, en particulier les malformations capillaires, ce dont le couple parental doit être informé dans le cadre du conseil prénatal.

En cas de MLK géante, une procédure d'extraction fœtale en concertation entre obstétriciens, pédiatres-néonatalogistes et radiologues interventionnels doit être programmée.

Afin d'améliorer la fiabilité du diagnostic anténatal, il est recommandé d'associer l'IRM à l'échographie.
Il est recommandé dans le cadre du diagnostic anténatal d'évaluer de façon précise l'extension locorégionale d'une malformation lymphatique kystique afin d'en estimer la profondeur et le pronostic.
Il est recommandé dans le cadre du diagnostic anténatal de rechercher systématiquement des anomalies associées afin de guider les propositions thérapeutiques.
Cette prise en charge doit être systématiquement réalisée au sein d'un Centre Pluridisciplinaire de Diagnostic Prénatal.

2.2 Diagnostic

2.2.1 Présentations cliniques

Le diagnostic postnatal de MLK peut être anticipé par le biais d'un diagnostic prénatal. Les MLK superficielles sont le plus souvent visibles à la naissance (15). Elles peuvent toutefois devenir apparentes plus tard, souvent au cours des 2 premières années de vie, à la faveur d'une poussée inflammatoire rendant la MLK visible (15).

Le diagnostic de MLK nécessite un examen clinique et une caractérisation par imagerie (11).

Les malformations lymphatiques macrokystiques se présentent comme des masses sous-cutanées, rondes ou lobulées, généralement de plusieurs centimètres de diamètre, sous une couleur de peau normale, de consistance ferme et élastique, ou molle et dépressible.

Les MLK microkystiques peuvent se présenter comme des tuméfactions sous une peau de couleur normale. Dans ces formes sous-cutanées pures, elles se distinguent des MLK macrokystiques grâce aux examens d'imagerie.
Les MLK microkystes peuvent aussi être superficielles, épidermiques (« partie immergée de l'iceberg ») : elles se présentent alors sous la forme de vésicules translucides ou hémorragiques millimétriques, dispersées ou regroupées en plaques, appelées lymphangiectasies (5). Celles-ci peuvent être absentes à la naissance et apparaître progressivement, dans l'enfance voire à l'âge adulte. Elles peuvent évoluer en plaques kératosiques.

Les topographies les plus fréquentes de lymphangiectasies sont le cou, la partie proximale des membres allant jusqu'aux régions axillaires et inguinales, la région glutéale, les organes génitaux externes (les lymphangiectasies peuvent alors être confondues avec des condylomes), la langue. Un aspect dermatoscopique caractéristique des lymphangiectasies a été décrit, sous la forme de lacunes roses, rouges, brunes ou violacées séparées par des cloisons pâles, ce qui peut aider au diagnostic différentiel.

Selon leur volume et leur topographie, les MLK peuvent comprimer les structures avoisinantes, la plus grave étant la compression des voies aériennes supérieures par une MLK cervico-faciale, mettant en jeu le pronostic vital immédiat.

En dehors de cette complication, les MLK cervico-faciales, topographie de prédilection, peuvent induire des difficultés respiratoires, de la déglutition, de l'élocution, une dysphagie, témoins d'une infiltration ou compression extrinsèque des structures pharyngolaryngées.

Dans les autres localisations de MLK, des troubles fonctionnels peuvent être induits (exophtalmie pour une MLK orbitaire, difficulté de marche et chaussage pour une MLK d'un pied, etc.).

L'évolution des MLK est marquée par des épisodes inflammatoires ou infectieux ou par des hémorragies intra-kystiques, qui peuvent entraîner, de nouveau dans l'évolution, des poussées pouvant mettre en jeu le pronostic vital par compression, et être la cause de douleurs et déformations importantes (5). La qualité de vie des sujets et de leur famille peut en être fortement impactée (7,11).

Les malformations lymphatiques macrokystiques superficielles se présentent comme des masses sous-cutanées.
Les malformations lymphatiques microkystiques peuvent se présenter cliniquement comme des masses sous-cutanées également, mais peuvent aussi comprendre des lymphangiectasies cutanées.
Elles peuvent induire des troubles fonctionnels, voire mettre en jeu le pronostic vital des sujets par compression d'organe de voisinage, à la naissance ou lors des poussées inflammatoires.
Il est recommandé de faire un examen clinique complet orienté vers l'identification du risque de complications vitales (topographie cervico-faciale) ou fonctionnelles (topographie orbitaire, des extrémités, etc.) et esthétiques.

Les malformations lymphatiques microkystiques ou mixtes évoluent dans le temps avec une tendance à l'aggravation progressive. Elles peuvent être responsables d'un handicap esthétique pouvant avoir un retentissement psychologique ou social majeur, et ainsi altérer la qualité de vie des patients et de leur famille.

2.2.2 Imagerie

L'interprétation des données d'imagerie doit prendre en compte les données cliniques pouvant orienter fortement le diagnostic. Ainsi l'apparition brutale d'une tuméfaction avec un aspect bleuté tégumentaire oriente vers une MLK macrokystique remaniée par une hémorragie intra-kystique. A contrario, une lésion bleutée évoluant progressivement dans les premiers mois de vie, associée à une chaleur locale oriente vers un hémangiome infantile hypodermique. Une lésion bleutée sans chaleur locale, dépressible, variant de volume oriente plutôt vers une malformation veineuse. La présence de vésicules dermiques, parfois hémorragiques (lymphangiectasies) oriente vers une MLK à composante microkystique.

L'échographie est la modalité d'imagerie de choix pour le bilan initial des MLK compte tenu de son caractère non irradiant et de son accessibilité. Les objectifs sont similaires à ceux détaillés dans le bilan prénatal, incluant le diagnostic positif de MLK, l'identification de critères échographiques permettant d'écarter, si possible, les diagnostics différentiels (pathologies tumorales ou malformatives kystiques) et la caractérisation du type de MLK (macro-, micro-kystique ou forme mixte). Il faut souligner que l'extension anatomique des lésions relève plutôt de l'IRM à l'exception des MLK superficielles de petite taille. Comme en prénatal, il faut souligner la difficulté diagnostique des composantes microkystiques, infiltratives et le plus souvent d'échogénicité pseudo-tissulaire. La présence d'éléments kystiques séparés d'un tissu de soutien échogène pseudo-tissulaire est un élément orientant vers une MLK à forme mixte (5).
Les MLK sont caractérisées par des kystes qui peuvent être anéchogènes ou hétérogènes en cas de remaniements hémorragiques. Les MLK macrokystiques sont constituées de kystes dont la taille est ≥ 1 cm environ (16). L'échographie trouve dans les MLK macrokystiques des lésions kystiques liquidiennes, le plus souvent cloisonnées avec de fins septas, trans-sonores, pouvant devenir hétérogènes, iso-ou hyperéchogènes, avec parfois un niveau liquide-liquide, en cas de saignement intra-kystique, par rupture de petits vaisseaux des septa (5). A contrario, une MLK microkystique est caractérisée par une infiltration échogène, sans hypervascularisation en Doppler-couleur, avec parfois quelques kystes millimétriques, orientant vers le diagnostic (5).

L'**IRM** est l'examen de choix pour l'évaluation de l'extension anatomique et pour une meilleure caractérisation des lésions, en particulier en cas d'extension profonde, et avant d'envisager une prise en charge thérapeutique (16). Elle doit être réalisée en séquence T2 avec saturation de graisse (T2 FAT SAT) dans au moins deux plans de l'espace (axial et coronal le plus souvent). Elle peut être complétée par une séquence en T1 permettant d'identifier des remaniements hémorragiques et de visualiser l'infiltration au sein des structures graisseuses (hypoderme par exemple) (17). Les séquences injectées sont réalisées en cas de doute diagnostique (par exemple avec une malformation veineuse se rehaussant après injection). Les séquences d'angio-IRM n'ont aucun intérêt dans le bilan d'imagerie des MLK.
L'IRM permet de distinguer les MLK macrokystiques et microkystiques. Elle précise l'extension en profondeur de la malformation, en particulier dans les localisations médiastinales, abdominales, rétropéritonéales, orbitaires, ORL avec extension pharyngée/laryngée/linguale (langue mobile/base de langue) (5).
Les malformations macrokystiques sont caractérisées par une juxtaposition de structures kystiques hyperintenses en T2 cloisonnées avec des éventuels niveaux liquides internes, caractéristiques des hémorragies intrakystiques (5). En séquence pondérée T1, les malformations macrokystiques sont hypo-intenses ou iso-intenses au muscle, mais les septa sont plus difficiles à identifier. Après l'administration du produit de contraste, les septa au sein de la malformation macrokystique peuvent se réhausser, contrairement aux composants kystiques, ce qui permet de distinguer les MLK macrokystiques des malformations veineuses.
Les MLK à composante microkystique apparaissent comme une infiltration hyper-intense sur les séquences pondérées T2, hypo-intense ou iso-intense en T1. Les infiltrations hypodermiques ou au sein des structures graisseuses profondes sont beaucoup mieux identifiées sur les séquences T2 grâce à la saturation de graisse. Comme en échographie, les MLK microkystiques peuvent apparaître comme une lésion solide, le plus souvent infiltrative, et un examen minutieux permettra parfois d'identifier des petites composantes kystiques orientant vers le diagnostic.

En cas de malformation lymphatique périorbitaire, une IRM cérébrale est préconisée en complément pour dépister des anomalies veineuses cérébrales de développement associées (5).

Le **scanner, examen irradiant,** n'a pas d'intérêt diagnostique par rapport à l'IRM. De même, l'artériographie, la phlébographie, la lymphographie et la lymphoscintigraphie isotopique n'ont pas d'intérêt dans le cadre de l'exploration des MLK.

Pour le suivi des MLK, en particulier dans la population pédiatrique, les modalités reposent sur l'échographie en premier lieu et, si nécessaire, sur l'IRM (5). L'IRM a pour inconvénient de nécessiter une sédation chez les petits (< 6 ans classiquement) car les mouvements de l'enfant lors de l'examen altèrent la qualité des images.

L'échographie et l'IRM sont les 2 examens d'imagerie indiqués pour confirmer le diagnostic et pour le bilan d'extension d'une malformation lymphatique kystique.

2.2.3 Examens biologiques

Il n'y a pas de tests biologiques utiles pour le diagnostic d'une MLK isolée.

A contrario, dans les formes syndromiques ou combinées, comportant une composante malformative veineuse, une coagulation de consommation (caractérisée par une élévation du taux de D-dimères et une baisse du fibrinogène dans le sang) est présente dans près de la moitié des cas (17,18) ; il est donc important de faire des prélèvements biologiques de temps en temps dans ces formes.

Des examens biologiques sont utiles pour rechercher des complications (anémie ferriprive de MLK saignant régulièrement), évaluer le retentissement métabolique de MLK étendues (17), ou sont prescrits en bilan pré-thérapeutique (avant traitement par sirolimus par exemple, cf. § traitement).

Les examens biologiques dans les malformations lymphatiques kystiques isolées ne sont pas utiles pour le diagnostic, mais sont utiles pour dépister des complications ou à visée pré-thérapeutique.

2.2.4 Biopsies

La biopsie est rarement nécessaire pour établir le diagnostic de MLK, celui-ci étant clinico-radiologique. Toutefois, en cas de doute (certaines MLK microkystiques ou MLK profondes notamment), une biopsie doit être réalisée (5). **L'examen histopathologique** trouve des vaisseaux à parois fines et des kystes avec des lumières vides (examen classique à l'hématoxyline-éosine-safran). Les vaisseaux lymphatiques expriment les marqueurs lymphatiques (**colorations spécifiques/immunomarquages**) :

- Podoplanine (marqueur endothélial lymphatique reconnu par l'anticorps D2-40)

- CD34 (marqueur endothélial)
- LYVE-1, VEGFR-3

En cas de biopsie chirurgicale large, il peut y avoir un écoulement lymphatique prolongé sur le site de la cicatrice (17).

La biopsie peut aussi être réalisée, couplée à une prise de sang, pour la recherche de mutations somatiques (par biologie moléculaire). Des mutations somatiques activatrices du gène *PIK3CA* peuvent être trouvées, notamment en cas de MLK s'intégrant à une forme syndromique (syndrome CLOVES, syndrome de Klippel-Trenaunay), mais même dans certaines MLK isolées. Elle est effectuée dans le cadre de la recherche pour caractérisation nosologique ou avant des thérapies ciblées, qui sont en cours d'essais cliniques.

La cytoponction est rarement utilisée à visée diagnostique. Elle est réalisée avant une sclérose, montrant un contenu liquidien citrin riche en lymphocytes, parfois légèrement sanglant. En cas de drainage des malformations veineuses, le liquide de drainage est seulement sanglant, ce qui est un élément de diagnostic différentiel.

2.2.5 Autres tests

Différentes consultations et examens sont nécessaires en fonction des éléments d'orientation clinique et de la topographie de la MLK (exemple : examen ophtalmologique en cas de MLK orbitaire, examen orthopédique en cas de MLK de pied, etc.).

Des évaluations répétées de la qualité de vie sont utiles (19) .

2.3 Diagnostics différentiels

Les diagnostics différentiels des MLK se présentant sous la forme de masses chez l'enfant sont principalement :

- les kystes congénitaux (kystes du tractus thyréoglosse, kystes thymiques, kystes branchiaux, kystes bronchogéniques et duplications digestives) ;
- les malformations veineuses superficielles ;
- les hémangiomes infantiles profonds (hypodermiques) ;
- les autres malformations ou tumeurs (tératomes, lipomes, neurinomes, sarcomes des tissus mous, etc.).

Les formes microkystiques peuvent être confondues avec des angiokératomes, des botryomycomes, des molluscum contagiosum ou des condylomes, lorsqu'elles sont localisées sur des zones génitales/périanales.

L'échographie, l'IRM, la cytoponction et la biopsie sont les outils pouvant être utilisés pour écarter un diagnostic différentiel, en cas de doute.

3 Histoire naturelle des malformations lymphatiques kystiques : évolution, complications

L'évolution des MLK est marquée par des périodes asymptomatiques, entrecoupées d'épisodes de poussées inflammatoires douloureuses, de surinfections ou d'hémorragies intra-kystiques, de fréquence variable.

Ces poussées sont souvent douloureuses, entraînant des augmentations de volume importantes et brutales des MLK, toutefois temporaires. Leur durée est variable (de 48 heures à 1 mois), en moyenne une dizaine de jours. Elles peuvent apparaître à la suite de traumatismes ou en cas d'épisodes infectieux, notamment viraux (5).
Lors de ces poussées, il peut se produire des phénomènes de compression d'organes avoisinants, pouvant mettre en jeu le pronostic vital (localisations ORL comprimant les voies aériennes supérieures, MLK au niveau du péricarde, etc.), ou induire des complications fonctionnelles. Pour les MLK viscérales, il peut y avoir des complications à type d'épanchements (chylothorax, épanchements chyleux péritonéaux, etc.) ou d'hémorragies (MLK spléniques par exemple).

Le sexe et la localisation ne semblent pas avoir d'impact sur la progression et les complications des MLK (6). La période de la puberté est souvent marquée par un pic de progression des MLK, bien que le rôle des hormones n'ait pas été démontré.

3.1 Composantes macrokystiques

Les MLK macrokystiques peuvent entraîner une compression des tissus adjacents, ce qui est particulièrement grave en cas d'atteinte du plancher buccal ou d'atteinte cervicale comprimant l'axe laryngo-trachéal, formes que l'on peut observer chez le nouveau-né.
Leur évolution est marquée par des épisodes de poussées inflammatoires, pouvant survenir au décours de traumatismes ou d'infections de proximité, souvent banales (otites, etc.), et par des hémorragies intrakystiques.
En cas de poussée inflammatoire, les MLK augmentent de volume, deviennent douloureuses, peuvent s'associer à des signes d'inflammation cutanée en regard et à de la fièvre. Le retentissement de ces poussées inflammatoires dépend de leur localisation. Ces phénomènes induisent des remaniements inflammatoires et une fibrose, qui expliquent vraisemblablement que, sur le long terme, les MLK macrokystiques peuvent régresser spontanément (« sclérose naturelle »).
Les kystes peuvent aussi s'infecter. Il est très difficile de distinguer poussée inflammatoire et infection des macrokystes (plus rare).
Les kystes volumineux peuvent enfin devenir hémorragiques (hémorragies intra-kystiques) : la tuméfaction devient alors tendue, douloureuse, potentiellement bleutée.
Très peu d'études ont documenté les poussées inflammatoires, infectieuses et hémorragiques des MLK macrokystiques.

Les données concernant l'involution spontanée des MLK macrokystiques sont les suivantes :

- L'étude de Phang et al. montre que, chez les patients présentant une rémission spontanée de leur MLK, les MLK congénitales de topographie cervicale étaient davantage représentées d'une part, d'autre part, que cette rémission se faisait environ dans les 24 mois suivant l'apparition de la MLK (20).

- L'étude de Perkins et al. (21), sur 104 patients présentant des lésions cervico-faciales avec un suivi d'un an, a montré un taux de régression spontanée des lésions de 12,5%, avec une régression survenant entre 2 et 7 mois.

3.2 Composantes microkystiques

Les MLK microkystiques peuvent se présenter comme des tuméfactions sous une peau de couleur normale. Dans ces formes sous-cutanées pures, elles se distinguent des MLK macrokystiques grâce aux examens d'imagerie. Elles ont tendance à progresser dans le temps, et induisent alors souvent des déformations avec des retentissements fonctionnels dépendant de la topographie (complications ophtalmologiques, complications orthopédiques, etc.).

Les microkystes peuvent aussi être superficiels, épidermiques (« partie immergée de l'iceberg ») : ils se présentent alors sous la forme de vésicules translucides ou hémorragiques millimétriques, dispersées ou regroupées en plaques, appelées lymphangiectasies. Elles peuvent être couvertes d'une hyperkératose verruqueuse, peuvent se compliquer de suintements (de lymphe) et de saignements. Les micro-saignements répétés peuvent induire, sur le long terme, une anémie ferriprive. L'aspect de la zone lymphangiectasique peut prendre une couleur violette ou noire, suite à la coagulation du sang. Leur évolution spontanée va généralement vers l'aggravation progressive, avec augmentation du nombre des vésicules lymphangiectasiques, épaississement, majoration des suintements et des saignements.

Ces lymphangiectasies s'érodant constituent une brèche cutanée et peuvent devenir une porte d'entrée infectieuse. Elles peuvent ainsi induire une cellulite bactérienne sous-jacente, voire une bactériémie ou un sepsis sévère.

Les lymphangiectasies sont en outre source d'un inconfort profond, du fait de leur aspect inesthétique, des suintements et saignements, ainsi que du caractère malodorant lié à la colonisation bactérienne.

Les MLK microkystiques orbitaires posent des problèmes spécifiques. Elles nécessitent un examen répété par un ophtalmologiste, idéalement spécialisé en pathologie orbito-palpébrale (oculoplasticien). Les principaux symptômes rencontrés sont l'exophtalmie (protrusion de l'œil vers l'avant) axile ou non axile classiquement unilatérale, la diplopie binoculaire et les douleurs orbitaires profondes en rapport avec un syndrome d'hyperpression orbitaire (effet de masse + gêne au retour veineux). La manœuvre de Valsalva est négative dans les MLK isolées. Une manœuvre de Valsalva positive fait redouter une MLK mixte associée à un contingent veineux.
La principale complication est la neuropathie optique compressive. Cette dernière peut survenir de manière aiguë (en cas de saignement ou plus rarement d'infection kystique) ou chronique. Les principaux signes en faveur d'une neuropathie optique compressive sont la baisse d'acuité visuelle, le déficit pupillaire afférent relatif, l'œdème papillaire au fond d'œil (inconstant), les altérations du champ visuel et la dyschromatopsie.
Enfin, le retentissement psychologique peut être important notamment en cas d'exophtalmie défigurante.

Les composantes macrokystiques et microkystiques évoluent différemment dans le temps. Les malformations lymphatiques macrokystiques peuvent régresser après des poussées inflammatoires, notamment à la faveur d'infections de proximité ou après des hémorragies intra-kystiques, qui induisent une « sclérose naturelle ». Les composantes microkystiques tendent à progresser avec le temps, et deviennent plus épaisses et plus gênantes.

4 Moyens thérapeutiques pour les malformations lymphatiques kystiques

Certaines MLK n'entraînent aucun symptôme clinique et seulement une déformation minime, auquel cas une abstention thérapeutique, avec proposition de suivi, peut constituer la prise en charge la plus appropriée.

En cas de nécessité de traitement, les options comportent : les gestes de radiologie interventionnelle, les traitements physiques, la chirurgie de résection complète ou partielle, la physiothérapie et certains médicaments (16). Les différentes options peuvent être successives ou concomitantes, et les décisions doivent se faire en concertation pluridisciplinaire, sauf pour les formes minimes.

En dehors des MLK de très petite taille pouvant être réséquées entièrement, l'objectif des traitements n'est généralement pas curatif, mais de maintenir la fonctionnalité, de contrôler les symptômes associés, de préserver l'intégrité esthétique et de prévenir l'aggravation (22). Le but est que la MLK n'ait pas d'impact ou un impact le plus faible possible sur la qualité de vie des personnes.

4.1 Radiologie interventionnelle (sclérothérapie)

La sclérothérapie est le traitement de référence de première intention de la plupart des malformations lymphatiques (23). Elle est plus efficace dans les MLK macrokystiques (24) que dans les MLK microkystiques (25).

Les sclérosants sont des irritants tissulaires qui provoquent des lésions endothéliales et une inflammation, conduisant à une fibrose et à une oblitération vasculaire (26). Par rapport à la chirurgie, la sclérothérapie est moins invasive avec un temps de récupération plus rapide (26). La sclérothérapie est généralement réalisée sous guidage échographique (16).

Avant injection du sclérosant, le liquide est aspiré et peut être adressé pour analyse cytologique. Ensuite, une opacification est réalisée pour vérifier l'existence d'éventuelles connexions avec le système veineux systémique, afin de limiter le passage dans la circulation de fortes doses de sclérosant. Ensuite, le sclérosant est injecté pour un volume correspondant à environ un tiers à 50% du volume aspiré.

La réaction inflammatoire induite par l'injection de sclérosants peut causer une augmentation de la lésion et une douleur. Celle-ci doit être anticipée, en particulier dans les localisations à

risque que sont la région rétro-oculaire (risque compressif sur le nerf optique) et les localisations proches des voies respiratoires (risque de détresse respiratoire aiguë en cas de localisation pharyngée chez les patients sans trachéotomie) (16).

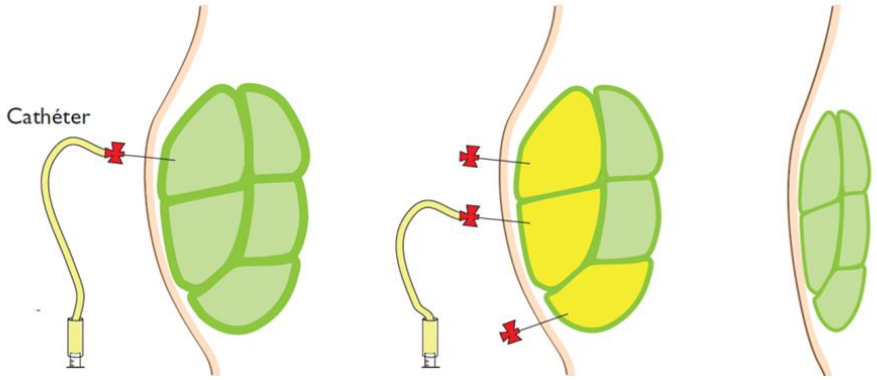

Principes de la sclérothérapie

L'efficacité de la sclérose correspondant au processus de fibrose est évalué au bout d'un minimum de 4 à 6 semaines. Cette réponse thérapeutique peut être partielle, liée au manque de diffusion du sclérosant aux microkystes, expliquant la moindre efficacité de la sclérothérapie dans les MLK microkystiques (26). Les sclérosants sont utilisés la plupart du temps en monothérapie (26).

Plusieurs séances de sclérothérapie sont souvent nécessaires.

Les produits sclérosants utilisés pour le traitement percutané des MLK incluent le tétradécyl sulfate de sodium (STS), le morrhuate de sodium, l'OK-432, le polidocanol ou lauromacrogol 400 (Aetoxisclérol® à 3%), l'éthanol absolu, la doxycycline (27) et la bléomycine.
Chaque sclérosant a ses avantages et inconvénients et l'utilisation de tel ou tel sclérosant est souvent lié à l'expérience de chaque centre, guidée par le caractère macro ou microkystique de la malformation et la taille des macrokystes, et aussi de la disponibilité des produits, qui constitue parfois une limitation.
En France, la doxycycline existe par voie parentérale sous la forme d'une seule spécialité (Vibraveineuse® 100 mg/5 ml). La prescription de la bléomycine est réservée à certains spécialistes. S'agissant d'un cytotoxique antinéoplasique, sa manipulation et sa préparation imposent des précautions contraignantes (préparation dans une unité pharmaceutique spécialisée, manipulation avec gants, lunettes et masque de protection).
L'utilisation de ces produits dans l'indication des MLK est hors AMM mais validée par la pratique et la littérature.

Plus la malformation est volumineuse, plus le sclérosant doit être puissant (exemple l'alcool), en tenant compte de la toxicité intrinsèque de chaque sclérosant, pouvant être à l'origine de complications locales mais surtout générales en cas de passage systémique dans la circulation veineuse. Ainsi des arrêts cardiaques ont été décrits avec l'alcool absolu et, de façon exceptionnelle, avec l'Aetoxisclérol®, par action sur la pompe à proton myocardique. Ces complications sont surtout décrites pour les malformations veineuses du fait de drainages veineux potentiellement plus rapides et plus importants. Ces accidents sont plus fréquents chez le nourrisson ou le nouveau-né sous anesthésie générale.

L’alcool gélifié a l’avantage d’être visqueux et de passer faiblement dans la circulation générale, tout en assurant une inflammation immédiate et retardée (sur 2 à 3 semaines).
La bléomycine donne moins de réaction inflammatoire d’où son utilisation dans les formes orbitaires pour diminuer le risque compressif du nerf optique. Son action sur les formes micro-kystiques est intéressante.
Dans les formes géantes néonatales, l’association de la sclérose à la prise quotidienne de sirolimus (cf. § médicaments) donne des résultats spectaculaires, faisant surseoir aux interruptions thérapeutiques de grossesse proposées pour les formes volumineuses anténatales.

Concernant les MLK de l’orbite, qui représentent un challenge thérapeutique de par la difficulté d’accès et le risque inhérent à la proximité du nerf optique, De Maria et al. ont réalisé une revue systématique incluant 13 études, avec 150 MLK de l’orbite traitées par sclérothérapie percutanée : le taux de guérison complète était de 54,9%, la proportion de chirurgie décompressive effectuée au décours était de 3,4% et le taux de perte de vision était de 2,7%. Cette revue concluait que la sclérothérapie percutanée, réalisée par un médecin expérimenté, est une modalité de traitement sûre et efficace pour le traitement des MLK de l'orbite (28).

La revue systématique de De Maria et al. a également intégré plus de 700 patients atteints de MLK cervico-faciales traitées par sclérose, et rapportent un taux global de rémission complète de 50%. La rémission était supérieure pour les MLK macrokystiques (53,1%) aux MLK microkystiques et mixtes (respectivement 35,1% et 31,1%). La morbidité globale était de 1,2%, sans décès (29).

Complications
Les effets indésirables des sclérosants les plus couramment utilisés sont similaires et comprennent gonflement, douleurs, ulcérations cutanées et paralysie nerveuse (16). Certaines complications, comme l’hémoglobinurie hémolytique sont rapportées chez près de 50% des patients après sclérose par éthanol absolu. Dans l'ensemble, le risque de complication significative telle qu'une lésion nerveuse, une nécrose cutanée, un vasospasme pulmonaire, une arythmie cardiaque ou un collapsus cardio-pulmonaire est de l'ordre de 0 à 3% (16). L'éthanol absolu est l'agent sclérosant présentant le taux le plus élevé de complications graves (16,23).

Anesthésie
La sclérothérapie percutanée peut être réalisée en utilisant une anesthésie locale (par injection sous-cutanée ou application préalable de crème anesthésiante), une sédation consciente modérée, une hypno-analgésie ou une anesthésie générale. Une anesthésie générale est à privilégier en cas de sclérothérapie percutanée avec de l'alcool absolu, du fait de douleurs aiguës sévères associées à l'injection de cet agent.
Une anesthésie générale avec protection des voies respiratoires orales ou nasales doit également être envisagée lors du traitement de MLK impliquant la cavité buccale, le pharynx, l'hypopharynx ou le larynx étant donné le risque d'œdème post-sclérothérapie pouvant entraîner une compression des voies respiratoires. Une trachéotomie prophylactique pour contrôle post-opératoire des voies aériennes peut être programmée (16).

La sclérothérapie est la technique de première intention des malformations lymphatiques macrokystiques invalidantes. Elle est moins efficace dans les

malformations lymphatiques microkystiques. Différents agents sclérosants peuvent être utilisés, dépendant en partie de la disponibilité des produits, de l'expérience du praticien, du caractère macro- ou microkytique et de la localisation de la malformation.

4.2 Chirurgie

Sauf dans le cas de petites MLK bien circonscrites, l'ablation chirurgicale complète des MLK est presque toujours impossible, en raison de lésions infiltrantes et difficilement individualisables (22). Elle est donc généralement partielle et suspensive.

La chirurgie est donc souvent un traitement de seconde intention. Il existe toutefois très peu d'études comparatives de ces techniques dans les MLK. Une étude rétrospective de 2014 sur 174 patients atteints de MLK cervico-faciales n'a pas montré de supériorité de la sclérothérapie versus la chirurgie, mais de nombreux biais limitent l'interprétation de l'étude (30).

La résection chirurgicale chez les enfants atteints de MLK macrokystiques a démontré un bon effet thérapeutique, avec peu de complications, pour les lésions cervicales de stade bas dans les classifications des lésions de la tête et du cou, et de taille petite ou intermédiaire (31). Dans la série de Jiao-Ling et al., 7 cas ont été opérés, avec un seul cas de récidive identifié (14). La chirurgie étant plus invasive que la sclérothérapie, elle est réservée à la seconde intention.

Pour les MLK microkystiques, l'efficacité de la chirurgie est moins bonne, mais elle est également moins bonne avec la sclérothérapie. La chirurgie d'exérèse partielle (de réduction, dite « modelante ») est indiquée pour réduire le volume de lésions déformantes et gênantes. Elle peut être renouvelée dans le temps.

Les suites opératoires peuvent être marquées par des suintements lymphatiques ou lympho-hématiques sur la zone opérée. Une résurgence de lymphangiectasies peut survenir, de façon inconstante, comme en témoigne l'étude rétrospective menée sur 43 patients par Schreiber al. (22).

La chirurgie des malformations lymphatiques kystiques est une technique de seconde intention. Une chirurgie complète limite le risque de récidive, mais elle est rarement faisable. Une chirurgie partielle peut être indiquée pour réduire le volume d'une volumineuse malformation lymphatique microkystique ou mixte.

4.3 Méthodes physiques – lasers

Les méthodes physiques (électrocoagulation, lasers (en particulier laser CO_2, laser à colorant pulsé), radiofréquences…) sont utiles pour détruire en superficie les lésions, arrêter les saignements, diminuer la rougeur. Elles doivent être répétés, et sont seulement suspensives. La douleur est le facteur limitant de ces actes, et une anesthésie générale est parfois nécessaire.

Les indications les plus fréquentes sont les lymphangiectasies cutanées et des muqueuses, en particulier les MLK microkystiques linguales.

La MLK linguale microkystique est une indication classique. Elle est caractérisée par des troubles fonctionnels spécifiques (saignements, douleurs, problèmes d'alimentation, hypersalivation, gêne esthétique, protrusion linguale dans les formes volumineuses, etc.) (25). Différents traitements ont été testés et proposés (25). Les traitements physiques sont l'alternative de première intention à la glossectomie partielle, qui se solde souvent par une modification morphologique de la langue, une cicatrisation postopératoire douloureuse et relativement longue, et un taux de récidive élevé. Les lasers ablatifs (CO_2) peuvent être utilisés, mais les séances doivent être répétées. Le traitement par radiofréquences basses, développé plus récemment, est une approche également utile. Son principe est la délivrance, par voie locale via une électrode et un milieu conducteur, d'une faible énergie radiofréquence qui induit une destruction tissulaire locale et crée une fibrose secondaire. Cette technique, appelée «coblation» (pour «ablation contrôlée») est déjà utilisée pour l'amygdalectomie. Avec un suivi court (3 à 13 mois), une amélioration fonctionnelle a été observée dans tous les cas publiés par Leboulanger et al., avec une disparition complète des saignements dans 5/7 cas et une rechute locale modérée dans 2/7 cas (32).

L'ablation par radiofréquence a également été rapportée par Lisan et al., dans une petite série de MLK microkystiques rétropharyngées, avec des résultats à court terme satisfaisants (25).

Pour les lymphangiectasies cutanées, la revue de la littérature réalisée par Savas et al., montre que le laser CO_2 est une option sûre et efficace. Les effets indésirables sont généralement mineurs (en dehors de la douleur pendant l'acte, qui doit être anticipée) et peu fréquents, tels que la dyspigmentation et de légères cicatrices (33). Le taux de récidive à moyen et long termes est important.

Il y a très peu d'études cliniques sur les techniques physiques dans les MLK.

Les lasers et radiofréquences sont utiles pour les composantes lymphangiectasiques superficielles des malformations lymphatiques kystiques, mais doivent être réalisées par un opérateur expérimenté. Elles sont sûres et efficaces sur le court terme, mais sont suspensives. Elles se font souvent sous anesthésie générale, étant très douloureuses.

4.4 Physiothérapie

La physiothérapie dans les MLK comprend la compression d'une part, les dainages lymphatiques d'autre part.

Si la compression a montré la preuve de son efficacité dans le traitement du lymphœdème de membre, les résultats des études ne permettent pas de conclure à son efficacité dans les MLK, comme l'indique la revue systématique réalisée par Langboek et al. en 2018, incluant des MLK et des malformations veineuses (34) .
Plusieurs articles mentionnent l'utilisation de vêtements/bandages compressifs, mais n'en quantifient ni les avantages (douleurs, qualité de vie), ni les inconvénients (acceptabilité par exemple). Les auteurs suggèrent que la thérapie par compression pourrait réduire la coagulation intravasculaire, diminuer l'œdème et la douleur et protéger contre les traumatismes mineurs (34).

La compression est surtout indiquée dans les MLK syndromiques. L'ajustement de la compression doit être observé de près chez les enfants en pleine croissance (à faire réaliser sur

mesure et à changer tous les 3 mois environ pour éviter de faire garrot). Plusieurs experts ne la recommandent pas avant l'âge de 2 ans dans les MLK. La force de compression conseillée est faible (15-20 mmHg) et doit être augmentée progressivement en fonction de la tolérance.

Concernant le drainage lymphatique manuel (DLM), des travaux de recherche ont montré que le DLM améliore la lymphangiomotricité car les cellules musculaires lisses des collecteurs lymphatiques répondent au stimulus déclenché par l'étirement passif de la peau. Il permet de mobiliser le liquide lymphatique dans un but de prévenir la fibrose. Le DLM fait ainsi partie intégrante de la prise en charge du lymphœdème. Il n'y a pas d'études sur le DLM dans les MLK. Certains experts le proposent en raison de sa très bonne tolérance, et les séances sont poursuivies en cas de satisfaction ressentie par le patient.

Les techniques de physiothérapie (compression et drainages lymphatiques manuels) n'ont pas fait la preuve de leur efficacité dans les malformations lymphatiques kystiques. Elles peuvent être proposées puis poursuivies au cas par cas, en fonction du bénéfice potentiel chez chaque patient.

4.5 Médicaments

4.4.1 Sirolimus (rapamycine)

Les inhibiteurs de mTOR interfèrent avec la voie de signalisation PI3K-AKT-mTOR et agissent en inhibant la lymphangiogenèse. Ils sont utilisés depuis 2011 dans les MLK compliquées (35). Le sirolimus (rapamycine), d'administration orale, est le plus ancien et le plus utilisé. Il s'agit d'un traitement de fond pour les MLK, suspensif (36,37).

- Mécanisme d'action et pharmacodynamie

Le sirolimus (ou rapamycine) est un antibiotique macrolide obtenu à partir de *Streptomyces hygroscopicus*. Initialement utilisé comme agent antifongique. Il a ensuite été développé comme agent immunosuppresseur dans les transplantations rénales. Le sirolimus inhibe mTOR, qui active la synthèse des protéines et l'angiogenèse. Le sirolimus bloque également la signalisation VEGF et inhibe le facteur inductible par l'hypoxie (HIF) 1 α, qui stimule l'angiogenèse.
Le sirolimus est commercialisé en France sous le nom de Rapamune® et ses indications AMM sont :
1) la prévention du rejet de greffe rénale
2) la lymphangioléiomyomatose sporadique avec atteinte pulmonaire modérée ou détérioration de la fonction pulmonaire. Dans cette dernière indication, la dose initiale de sirolimus préconisée est de 2 mg/jour. Les concentrations résiduelles de sirolimus dans le sang total doivent être mesurées dans les 10 à 20 jours qui suivent l'initiation du traitement, avec ajustement de la posologie afin de maintenir les concentrations entre 5 et 15 ng/ml (cf RCP Rapamune®). Compte tenu des caractéristiques pharmacocinétiques (cf. ci-dessous), des dosages sanguins (sang total) doivent être réalisés au moins tous les 3 mois après stabilisation de la dose.

- Pharmacocinétique et interactions à prendre en compte

L'absorption digestive du sirolimus est à la fois limitée et variable, notamment en fonction de la prise avec ou sans nourriture, avec une biodisponibilité de 14% avec la forme solution buvable et un peu supérieure avec la forme comprimés. Il est donc recommandé de le prendre soit toujours avec, soit toujours sans nourriture.

Le sirolimus est métabolisé par le foie et est un substrat du cytochrome P450 3A4 (CYP3A4) et de la glycoprotéine-P. Il existe donc un risque d'interaction, notamment avec :

- Les inhibiteurs du CYP3A4 (ex : voriconazole, itraconazole, télithromycine ou clarithromycine) qui réduisent le métabolisme du sirolimus et augmentent ses concentrations sanguines.
- Les inducteurs du CYP3A4 (ex : rifampicine, rifabutine, millepertuis, carbamazépine...) qui augmentent le métabolisme du sirolimus et réduisent ses concentrations sanguines.

En pratique, la co-administration du sirolimus et d'inhibiteurs ou inducteurs puissants du CYP3A4 n'est pas recommandée. De même, le jus de pamplemousse, qui modifie le métabolisme impliquant le CYP3A4 doit être évité.
Le sirolimus s'élimine lentement avec une demi-vie d'élimination terminale moyenne de 62 heures chez l'adulte. Cette demi-vie d'élimination est augmentée chez l'insuffisant hépatique, et est diminuée dans la population pédiatrique. Son élimination n'est pas modifiée chez l'insuffisant rénal.

- Effets indésirables

D'une façon générale, les effets indésirables les plus fréquemment rapportés du sirolimus (survenant chez plus de 10% des patients) sont :

- Cliniquement : aphtes/mucites buccales (près de 30%), troubles digestifs (douleurs abdominales, nausées, diarrhée, constipation), asthénie, céphalées ; moins fréquemment, arthralgies, acné, hypertension artérielle, infections respiratoires hautes plus fréquentes, pneumopathie d'hypersensibilité, thromboses veineuses, lymphœdème et lymphocèle (38).
- Biologiquement : thrombopénie, anémie et microcytose, neutropénie et lymphopénie, hyperglycémie, hypercholestérolémie, hypertriglycéridémie.
- La concentration résiduelle de sirolimus doit être dosée régulièrement (15-30 jours après l'initiation puis tous les 3 mois environ) pour un ajustement posologique, la concentration-cible étant autour de 3-12 ng/ml.

- Données dans les malformations lymphatiques kystiques

Le premier rapport sur le sirolimus chez six patients atteints d'anomalies vasculaires variées a été publié en 2011, montrant des résultats globalement prometteurs (35).

Il n'y a actuellement pas de consensus sur la posologie et la durée du traitement. Toutefois, dans la plupart des études, le sirolimus est administré par voie orale à une posologie initiale de 1,6 mg/m^2 par jour ou 0,08 mg/kg/jour, en 2 prises quotidiennes chez l'enfant (39) ou 1 prise chez l'adulte, avec un ajustement posologique régulier après 15 jours, puis tous les 2-3 mois pour obtenir une concentration résiduelle entre 3-4 et 12-15 ng/ml.

Une revue de la littérature publiée en 2016 par Nadal et al. a rapporté 84 cas d'anomalies vasculaires traitées par sirolimus. L'efficacité (sur les symptômes liés aux MLK ou sur leur volume, avec des critères de jugement très hétérogènes) pouvait survenir entre 2 semaines et 6 mois de traitement (40).

L'étude observationnelle rapportée par Adams et al., sur 61 patients, a montré que le sirolimus conduisait à une amélioration partielle des MLK dans près de 90% des cas, et à 0% de régression complète, après 6 à 12 mois de traitement (41).

Selon la méta-analyse incluant 317 patients menée par Freixo et al. (42), 108 présentaient des MLK ; chez 94,9% des patients, une amélioration clinique (critères variables) était rapportée.

Le premier essai thérapeutique randomisé a été rapporté par Maruani A, et al. sur des enfants âgés de 6 à 18 ans. Il montre que le sirolimus n'est pas significativement efficace sur le volume des MLK dans cette population, mais améliore considérablement les symptômes (saignements, lymphorrhée, douleurs) et la qualité de vie des enfants (NCT02509468) (43).

Concernant les MLK orbitaires, les données sont pauvres mais suggèrent une amélioration partielle des MLK en termes de volume et de signes fonctionnels sous sirolimus (44).

Le sirolimus a été rapporté comme un traitement efficace avec peu d'effets indésirables à court et moyen termes chez des nouveau-nés ayant une MLK volumineuse, seul ou couplé à la sclérothérapie (45).

Toutefois, une revue s'est intéressée aux effets indésirables sérieux du sirolimus dans les anomalies vasculaires, toutes confondues, rapportant notamment des cas d'infections pulmonaires sévères (46).

Pour conclure, le sirolimus par voie orale est un traitement apportant une amélioration notable mais incomplète et suspensive pour la plupart des MLK. Son utilité est réservée aux MLK complexes/diffuses.

Compte-tenu du risque de lymphopénie induite, certains spécialistes proposent un traitement de prévention de la pneumocystose pulmonaire associé, mais les attitudes ne sont pas consensuelles.

- Sirolimus topique

En plus du traitement systémique, le sirolimus topique à 0,1%, utilisé en application 1 à 2 fois par jour, a également été rapporté comme un traitement efficace, suspensif, des MLK microkystiques superficielles cutanées, dans plusieurs cas cliniques (26,47). Un essai randomisé contrôlé multicentrique est en cours en France (NCT03972592). Ce traitement topique n'est pas commercialisé et est réalisé en préparation magistrale. Son développement se heurte à des difficultés de conservation de la molécule.

Le sirolimus est l'inhibiteur de mTOR le plus fréquemment utilisé dans les malformations lymphatiques kystiques. Il s'agit d'un traitement de fond, suspensif. Il est davantage efficace sur les symptômes (douleurs, saignements, lymphorrhée) que sur la réduction du volume de la malformation. La durée de traitement est souvent longue, et il n'y a pas de critères de décision pour son arrêt (qui peut être une fenêtre thérapeutique) en dehors des effets indésirables. Une surveillance clinique et biologique régulière (environ 1 mois après l'initiation du traitement puis tous les 2-3 mois) est requise. La concentration résiduelle de sirolimus doit être dosée pour l'ajustement posologique (concentration cible d'environ 3-12 ng/ml). Les interactions médicamenteuses doivent être systématiquement vérifiées.

Le sirolimus topique 0,1% est en cours d'évaluation clinique pour les malformations lymphatiques microkystiques superficielles (lymphangiectasies).

4.4.2 Sildénafil

- Mécanisme d'action

Le sildénafil est un inhibiteur puissant et sélectif de la phosphodiestérase du type 5 (PDE5), empêchant ainsi la dégradation de la GMPc. Il a été développé initialement dans le traitement de la dysfonction érectile et est aussi indiqué dans l'hypertension artérielle pulmonaire. Compte tenu de ses propriétés inhibitrices de la PDE5, l'un des mécanismes proposés pour expliquer son efficacité dans les malformations lymphatiques est la relaxation musculaire des muscles lisses suivie d'un effondrement de l'espace kystique.

- Effets indésirables

D'une façon générale, les effets indésirables les plus fréquemment rapportés au cours des essais cliniques parmi les patients recevant du sildénafil ont été : céphalées, rougeurs, dyspepsie, congestion nasale, sensations vertigineuses, nausées, bouffées de chaleur, perturbation visuelle, cyanopsie (vision bleue) et vision trouble.

- Données dans les malformations lymphatiques kystiques

En 2012, une observation a rapporté l'efficacité du sildénafil chez un enfant ayant une MLK. Des cas cliniques lui ont succédé, rapportant des résultats mitigés mais prometteurs (1 à 4 mg/kg, divisé en trois doses par jour), à partir de 12 semaines (26). La série de Dianal et al. a publié 7 cas d'enfants recevant du sildénafil pour une MLK. Les résultats ont montré une réduction du volume de la MLK chez 4 enfants après 20 semaines de traitement, et une augmentation de volume chez 3 enfants. La tolérance était très bonne.
L'étude menée par Wang et al., portant sur 21 enfants avec une MLK, a trouvé une réduction nette de la MLK chez 9 enfants, une réduction modérée chez 3 enfants et une absence de réduction notable pour 10 d'entre eux. La tolérance était très bonne (quelques effets indésirables à type de diarrhée transitoire) (48).

Aucune de ces études n'a comparé le sildénafil à un groupe contrôle.

Les données, initialement encourageantes sur le sildénafil dans le traitement des malformations lymphatiques kystiques, n'ont pas confirmé son efficacité. Il n'est plus indiqué, sauf situations très particulières de dernier recours.

4.4.3 Propranolol

Le propranolol est un bêta-bloquant non sélectif qui a l'AMM dans les hémangiomes infantiles du nourrisson. Il a les propriétés d'induire une vasoconstriction périphérique et une apoptose des cellules endothéliales.

Les effets indésirables classiques sont les troubles de sommeil, les bronchospasmes et l'aggravation de bronchites dyspnéisantes, les hypoglycémies. La tolérance est généralement très bonne, et il s'agit d'un traitement ancien, bien connu.

Le propranolol ne semble pas efficace pour Les MLK. Deux cas de MLK chez des enfants ont été rapportés par Maruani et al., traitées par propranolol 2 mg/kg/jour, qui n'a pas induit d'efficacité (43). Leboulanger et al. ont publié une série de 4 patients ayant une MLK linguale traitée par propranolol, qui a agi rapidement sur les saignements chez 3 patients, mais n'a pas eu d'effet net sur le volume, ni sur la composante de MLK cervicale associée (49).

Il n'y a pas de niveau de preuve suffisant pour préconiser l'utilisation du propranolol, ni des autres béta-bloquants, dans les malformations lymphatiques kystiques.

4.4.4 Bévacizumab

Le bévacizumab est un anticorps monoclonal humanisé recombinant contre le VEGF-A, ayant ainsi un effet sur l'angiogenèse, et aussi, de façon moindre, sur la lymphangiogenèse. Il est actuellement indiqué, en association avec une chimiothérapie anticancéreuse, dans les cancers du sein, de l'intestin, du poumon, du rein, des ovaires et du col de l'utérus. Il s'administre par voie intraveineuse. Il est métabolisé et éliminé, comme toute immunoglobuline, par catabolisme protéolytique, sans élimination rénale ni hépatique. Sa demi-vie d'élimination est très longue, de l'ordre de 18 à 20 jours.

Les effets indésirables du bévacizumab sont fréquents et peuvent être sévères : hypertension artérielle, asthénie, diarrhées, douleurs abdominales, perforations digestives, réactions d'hypersensibilité immédiate. Une altération de la cicatrisation des plaies est fréquemment rapportée, avec surinfection possible.

Le bévacizumab n'a fait l'objet que de très peu de cas cliniques, par voie systémique et en agent sclérosant (26).

Il n'y a pas de niveau de preuve suffisant pour préconiser l'utilisation du bévacizumab dans les malformations lymphatiques kystiques, dont le rapport bénéfice/risque ne semble pas favorable.

4.4.5 Perspectives

Dans les MLK s'intégrant à des syndromes avec hypertrophie des tissus mous sous-jacents (syndromes CLOVES et de Klippel-Trenaunay), ainsi que dans certaines MLK isolées, des mutations somatiques activatrices du gène *PIK3CA* ont été identifiées. Ce gène code pour une protéine kinase PI3K, en amont de la chaîne de signalisation PI3K-AKT-mTOR.
Des pharmacothérapies ciblées inhibant directement PI3K ont déjà fait l'objet d'une étude pilote publiée (testant l'alpélisib), et sont en cours d'évaluation clinique actuellement (efficacité et profil de sécurité) (50).

Des thérapies ciblées, notamment anti-PI3K, sont en cours d'évaluation clinique.

5 Prise en charge thérapeutique des malformations lymphatiques kystiques

Les MLK doivent être prises en charge par des médecins/chirurgiens intégrés à des équipes pluridisciplinaires. Une équipe médicale pluridisciplinaire est composée de différents acteurs médicaux de diverses spécialités parmi lesquelles peuvent figurer des spécialistes en médecine vasculaire, dermatologie, génétique, pédiatrie/néonatalogie, pneumologie, radiologie, ophtalmologie, ORL, orthopédie, chirurgie maxillo-faciale, chirurgie viscérale, chirurgie plastique, gynécologie/obstétrique, et aussi des médecins du centre antidouleur, des kinésithérapeutes, psychologues, infirmiers…

La prise en charge inclut la prise en charge médico-chirurgicale de la MLK mais aussi les aspects psycho-sociaux.

Il faut distinguer le traitement d'urgence des MLK, lors des poussées inflammatoires, du traitement de fond, qui vise à faire diminuer le volume de la MLK ou à en prévenir l'aggravation.

La prise en charge dépend de nombreux facteurs que sont : l'âge du sujet atteint, ses comorbidités, le type de MLK (microkystique, macrokystique ou mixte), le caractère isolé ou syndromique de la MLK (nécessitant alors la prise en compte des anomalies associées), le volume de la MLK, son extension, sa topographie, son retentissement fonctionnel, son impact sur la qualité de vie (quand il est mesurable)…

Les MLK, exceptées celles de petite taille ou régressant spontanément, nécessitent un suivi tout au long de la vie, la prise en charge n'étant pas curative mais visant à limiter la gêne engendrée.

5.1 Traitement en urgence des MLK macrokystiques néonatales

Les MLK de très grande taille, généralement macrokystiques ou mixtes avec de volumineux macrokystes, sont souvent dépistées in utero. Elles peuvent entraver le bon déroulement de l'accouchement et causer, pour les MLK cervico-faciales, une détresse respiratoire chez le nouveau-né. La procédure EXIT (césarienne programmée avec drainage de la MLK per-césarienne) est indiquée en cas d'obstruction prévisible lors de l'accouchement. Elle permet ainsi aussi un accès contrôlé des voies respiratoires chez les fœtus. Selon l'étude menée par Laje et al., sur 112 fœtus avec un diagnostic prénatal de MLK, 11% (N=13) ont été mis au monde par procédure EXIT, en suivant les critères suivants : 1) déviation/compression/obstruction des voies respiratoires et 2) atteinte du plancher buccal. Dans ces cas, l'accès aux voies respiratoires a été réussi chez 12 des 13 patients, avec une trachéotomie nécessaire (51).

En dehors des situations nécessitant une procédure EXIT, les MLK macrokystiques de la tête et du cou peuvent induire des complications respiratoires néonatales (52). La sclérothérapie (drainage puis sclérose, avec divers sclérosants possibles) est la stratégie à utiliser en première intention. Une trachéotomie est toutefois parfois nécessaire. Ce dernier geste est particulièrement mal vécu par les parents, qui ont besoin d'être rassurés sur le devenir du nourrisson (52). En cas de MLK géantes, l'association du sirolimus (pendant 12 à 24 mois) à une ou plusieurs séances de sclérothérapie a donné des résultats très satisfaisants dans plusieurs cas (53).

Dans l'étude menée par Chen et al., (52) tous les patients (N=15 nouveau-nés) ont eu une sclérothérapie à la naissance, une fois le diagnostic de MLK établi. Dans tous les cas, les sclérothérapie ont été réalisées sous anesthésie locale pour éviter les difficultés de l'anesthésie générale, sans complications.

La procédure EXIT doit être discutée en cas de malformation lymphatique kystique volumineuse cervico-faciale, dépistée in utero et pouvant entraver le déroulement normal de l'accouchement, dans l'objectif de sécuriser les voies aériennes supérieures.
En cas de volumineuse malformation lymphatique macrokystique néonatale symptomatique, la sclérothérapie (avec drainage préalable) est l'option thérapeutique de choix.

5.2 Traitement de fond des MLK

5.2.1. Traitement de fond des MLK macrokystiques

Les MLK macrokystiques sont constituées de kystes suffisamment gros pour être facilement accessibles à une sclérose. La sclérothérapie constitue le traitement de première intention en cas de gêne. Elle peut se faire sous anesthésie locale ou générale, selon les cas. Elle doit être programmée, en dehors du contexte de l'urgence.

La chirurgie a montré de bons résultats pour les MLK macrokystiques, mais du fait de sa lourdeur (hospitalisation, anesthésie, suites opératoires, rançons cicatricielles…), elle est devenue un traitement de seconde intention.

L'abstention thérapeutique peut être proposée dans le cas de MLK macrokystiques de petite taille et non gênantes. Elles pourront régresser spontanément à la faveur de phénomènes inflammatoires spontanés (souvent concomitants d'infections régionales banales, de type otites, etc.), induisant une sclérose au décours.

Les séances de sclérothérapie peuvent être répétées. Le produit sclérosant dépend de la disponibilité des produits en France et de l'habitude de chaque radiologue interventionnel. L'alcool absolu, très efficace, a toutefois le profil de tolérance le moins bon. Une vigilance doit être apportée quant à l'utilisation de certains médicaments sclérosants (bléomycine par exemple), dont l'effet cumulé peut être toxique.

En cas de MLK géantes, l'association du sirolimus (pendant 12 à 24 mois) à une ou plusieurs séances de sclérothérapie a donné des résultats très satisfaisants dans plusieurs cas (53). Dans ces cas, les auteurs ont conclu que l'efficacité pouvait être liée à l'évolution naturelle, plus probablement à la sclérothérapie (avec un délai moyen de réponse d'environ un mois mais pouvant être plus long) ou au sirolimus associé (53).

5.2.2. Traitement de fond des MLK microkystiques et mixtes

Les MLK microkystiques sont constituées d'innombrables petits kystes. Elles sont plus infiltrantes et plus difficiles à traiter que les MLK macrokystiques. Elles répondent moins à la sclérothérapie et à la chirurgie. Elles requièrent une stratégie thérapeutique incluant une combinaison de traitements, de façon répétée, qui entrainent rarement une régression suffisante pour être très satisfaisante.

L'abstention thérapeutique est un choix possible, lorsque les poussées inflammatoires peuvent être contrôlées par un traitement antalgique et que le rapport attendu entre inconvénients et efficacité d'un traitement de fond semble modeste. L'abstention thérapeutique est ainsi un choix fréquent pour les MLK microkystiques de petite taille, ou en fenêtres thérapeutiques.

La sclérothérapie des MLK microkystiques est moins satisfaisante que pour les MLK macrokystiques. La bléomycine, comme agent sclérosant interstitiel (et non intra-kystique), a été utilisée avec de bons résultats. Selon l'étude menée par Chaudry et al. sur 31 patients avec une MLK microkystique, la sclérothérapie utilisant la bléomycine a montré de bons résultats, avec une réponse complète dans 38% des cas, partielle dans 58% et aucune réponse dans 3% des cas. De plus, aucune complication n'a été identifiée (54). La bléomycine se heurte toutefois à des contraintes d'utilisation en tant qu'agent cytotoxique, et à des possibilités limitées de traitement répété, du fait d'une toxicité dose-cumulative.

L'exérèse chirurgicale est une possibilité de traitement, mais elle est rarement complète et les récidives sont fréquentes. Une chirurgie de réduction partielle est utile toutefois pour réduire une MLK déformante. Elle complète souvent l'effet d'une sclérothérapie. La cicatrisation peut être marquée par quelques suintements (lymphorrhée) prolongés.

Le sirolimus est un traitement de fond de choix pour les MLK microkystiques. Il doit vraisemblablement être débuté assez tôt dans la vie (petite enfance) pour prévenir l'augmentation de volume de la MLK. S'il est débuté après l'âge de 6 ans, il a montré une nette efficacité sur les douleurs, les saignements et la lymphorrhée, mais une efficacité inconstante et partielle sur le volume malformatif (protocole PERFORMUS).

Les composantes microkystiques très superficielles peuvent être traitées par laser CO_2 ou par radiofréquences pour les muqueuses, par lasers CO_2 ou à laser à colorant pulsé, ou par sirolimus topique > 0,1% pour les lymphangiectasies cutanées.

Pour le cas particulier des MLK orbitaires, le traitement dépend avant tout de leur retentissement visuel (neuropathie optique compressive, diplopie, exophtalmie importante responsable de troubles cornéens).
En cas d'exophtalmie aiguë, généralement secondaire à une hémorragie intra-kystique, un traitement chirurgical peut être nécessaire en cas de retentissement visuel majeur. Le traitement consiste en une réduction du volume lésionnel soit par ponction (percutanée ou à

ciel ouvert) soit par résection partielle ou totale si possible. La ponction est la référence. La chirurgie de décompression orbitaire associée aux corticoïdes IV doit être réalisée s'il y a non-récupération ou aggravation de l'acuité visuelle après ponction ou si une ponction est impossible. Une chirurgie de résection doit être réalisée en dernier recours. Le risque hémorragique per et post-opératoire est important. La chirurgie peut être facilitée par l'emploi de colle biologique et de drains aspiratifs afin de limiter le risque de re-saignement. Dans certains cas, une décompression orbitaire osseuse peut être nécessaire.
En l'absence de complication aiguë, la décision thérapeutique, pour un traitement de fond, est basée sur l'existence d'une neuropathie optique progressive, d'une diplopie, de douleurs chroniques, de la gêne esthétique induite et, plus généralement, de l'impact de la MLK sur la qualité de vie du patient. Ces MLK peuvent être accessibles à la sclérothérapie (bléomycine, Aetoxisclérol®, doxycycline), au sirolimus précocement dans la vie, ou à l'association des deux. La chirurgie, complexe, est rarement complète (55).

5.2.3. Traitement de fond des MLK syndromiques

Dans certains cas, les MLK microkystiques ou mixtes sont un constituant d'un syndrome complexe, le syndrome de Protée par exemple, ou un syndrome appartenant au spectre d'hypercroissance PROS (*PI3KCA-related-overgrowth spectrum*), qui inclut les syndromes CLOVES et de Klippel-Trenaunay.
Le traitement de ces syndromes est complexe et repose sur la chirurgie, la sclérothérapie, l'utilisation d'anticoagulants pour des anomalies veineuses associées avec thromboses intra-malformatives répétées, la physiothérapie... Les médicaments tels que le sirolimus et, de plus en plus, les thérapies ciblées anti-PI3K sont utilisées. Ces-dernières nécessitent d'être validées par des études cliniques contrôlées. Un PNDS sur le PROS est disponible (https://www.has-sante.fr/jcms/p_3226373/fr/syndromes-hypertrophiques-lies-au-gene-pik3ca-pros-sans-atteinte-cerebrale-les-syndromes-cloves-et-de-klippel-trenaunay).

Le traitement de fond des malformations lymphatiques kystiques dépend de leur sévérité, de leur topographie et de leur caractère macro- ou microkystique, isolé ou syndromique.
Si l'abstention n'est pas envisagée, le traitement de première intention des malformations lymphatiques macrokystiques est la sclérothérapie.
La prise en charge des malformations lymphatiques microkystiques ou mixtes est plus complexe et est basée sur des stratégies thérapeutiques décidées en concertation pluridisciplinaire, pouvant inclure sclérothérapie, physiothérapie, chirurgie, lasers, sirolimus, thérapie ciblée, de façon successive ou combinée, avec des fenêtres d'abstention thérapeutique. Les données actuelles vont en faveur d'un début de traitement assez précoce dans la vie, en particulier si la malformation est à risque de complications fonctionnelles, pour en limiter l'augmentation de volume.

5.3 Traitement des poussées inflammatoires des MLK

Aucune étude n'a évalué ou comparé les différentes modalités thérapeutiques pour la poussée inflammatoire de MLK. Les recommandations reposent sur l'empirisme et les pratiques des experts.

Les poussées inflammatoires étant douloureuses, un antalgique doit systématiquement être prescrit :

- palier 1 en première intention (paracétamol)
- palier 2 en seconde intention (chez l'adulte et l'adolescent de plus de 15 ans : néfopam, paracétamol+codéine ou tramadol ; chez l'enfant : tramadol).

Il n'est pas toujours facile de faire la distinction entre une poussée inflammatoire, une poussée infectieuse et un épisode d'hémorragie intra-kystique de la MLK. Le traitement de ces poussées dépend de la présentation (fièvre, douleurs, etc.) et repose habituellement sur une antibiothérapie probabiliste, à spectre assez large, dont l'effet est à la fois anti-inflammatoire et antibactérien : amoxicilline + acide clavulanique (80 à 100 mg/kg/j), ou josamycine (50 mg/kg/j), pendant 6 à 10 jours. Un corticoïde (prednisone ou prednisolone) à forte dose (0,5 à 2 mg/kg/j) est habituellement prescrit en cas d'inflammation majeure, pendant 3 à 6 jours.

En cas d'épisodes inflammatoires/infectieux récurrents, des cycles d'antibiotiques plus longs peuvent être proposés, voire une antibioprophylaxie. Wagner et al., recommandent un traitement antibiotique de trois mois minimum (56).

En cas de poussée inflammatoire de MLK macrokystique, le drainage des macrokystes suivi d'une sclérothérapie peut être une option efficace. Il nécessite l'accès rapide à un radiologue interventionnel.

La répétition des épisodes inflammatoires justifie l'initiation d'un traitement de fond, notamment par sirolimus, en l'absence de contre-indications.

En l'absence d'études, le traitement de la poussée inflammatoire des malformations lymphatiques kystiques est empirique et varie selon les experts.
La répétition des épisodes inflammatoires peut justifier un traitement de fond.

5.4 Utilisation des médecines alternatives et complémentaires dans les MLK

Les médecines dites « alternatives et complémentaires » (MAC), ou médecines « non conventionnelles », sont des ressources possibles et souvent utiles pour les patients atteints de MLK, en complément de la médecine conventionnelle. Elles ne doivent en aucun cas se substituer à la médecine conventionnelle, ni au suivi des patients par des équipes médicales pluridisciplinaires. Il est essentiel de faire attention aux dérives en tous genres.

Aucune étude n'a validé leur supériorité par rapport au placebo. Toutefois, l'expérience très positive rapportée par les membres de l'association de patients A.M.L.A., qui ont participé à l'élaboration de ce PNDS, a conduit à inclure ces MAC dans la prise en charge des MLK. Elles constituent une valeur ajoutée dans l'accompagnement du patient, dans le but d'améliorer le bien-être, d'apaiser la douleur, d'agir sur les poussées inflammatoires, de réguler les émotions et les troubles du sommeil, de prévenir la dépression et le stress ou encore pour aider à l'intégration scolaire, accepter ses différences et mieux vivre le regard de l'autre. En somme, elles permettent de mieux mobiliser les ressources psychosomatiques des patients. Elles participent à une approche globale du patient.

Aujourd'hui, 4 MAC font l'objet de titres et mentions autorisés sur les plaques et ordonnances par le Conseil de l'Ordre, et sont donc officiellement reconnues : Acupuncture - Homéopathie - Ostéopathie – Mésothérapie.

La liste des MAC recensées actuellement comprennent :

- Les thérapies du corps et de l'esprit (hypnose médicale, méditation, sophrologie, méthode Surrender...)
- Les thérapies manuelles (ostéopathie, chiropraxie, massages, drainages...)
- Les approches complètes reposant sur des bases théoriques qui leur sont propres (acupuncture, homéopathie…)
- Les thérapies biologiques sont les méthodes fondées sur des produits naturels (phytothérapie, aromathérapie, florithérapie...). Ces produits, s'ils sont pris par voie orale, peuvent interagir avec les médicaments, ce qui nécessite d'être rigoureusement vérifié.

Pour plus d'informations sur les MAC consultez le site de l'Ordre des Médecins https://www.conseil-national.medecin.fr/

Les médecines alternatives et complémentaires peuvent apporter un mieux-être chez les patients atteints de malformation lymphatique kystique. Elles ne doivent toutefois pas se substituer à la médecine conventionnelle.

5.5 Prise en charge psychologique

Les MLK peuvent provoquer des bouleversements dans la vie du patient et de sa famille, en particulier pour les formes affichantes ou complexes. Les acteurs prenant en charge les patients ayant une MLK doivent les diriger vers des interlocuteurs mesurant l'impact de la maladie et apportant des outils pour améliorer leur quotidien.

Les personnes ou leurs aidants peuvent avoir besoin d'un accompagnement psychologique ponctuel ; ceci varie d'une personne à une autre, ainsi que des événements vécus, selon son âge et l'évolution de la pathologie. C'est pourquoi, le besoin d'un accompagnement psychologique n'est pas systématique, mais une proposition d'entretiens est indispensable, ceci faisant partie intégrante de la prise en charge médicale.

S'il le souhaite, le patient peut être dirigé vers le psychologue du service médical pluridisciplinaire ou, pour un enfant, vers le Centre Médico Psychologique Pédiatrique (CMPP) à proximité de son domicile, ou encore, vers un service d'éducation spéciale et de soins à domicile (SESSAD) spécialisé en maladie rare/en situation de handicap. Le suivi se fait en collaboration avec le médecin traitant.

Dans le cas d'un enfant, la première étape est de soutenir les parents, qui sont en première ligne et se retrouvent déstabilisés par la maladie. Il est impératif de poser des mots qui vont les déculpabiliser car les parents sont engagés dans la tâche délicate d'accompagner l'enfant au quotidien et de lui apporter la sécurité, tout en favorisant son autonomie quant à la pathologie. Ceci engendre de l'inquiétude pour leur enfant, en supplément de la lourdeur de la

responsabilité des choix thérapeutiques. Ainsi, il est important que les professionnels de santé restent à l'écoute et vigilants quant aux besoins des aidants/proches du patient atteint de MLK (parents, mais aussi conjoint ou fratrie).

Pour le patient, les grands axes de l'accompagnement psychologique sont :

- vis-à-vis de soi-même : aider le patient, selon son âge et son vécu, à accepter la MLK, à vivre en harmonie avec soi-même, à garder/retrouver une belle estime de soi ;
- vis-à-vis des autres : aider le patient ayant une MLK à gérer la curiosité des autres, quelle que soit la nature et l'expression de cette curiosité ;
- gérer l'anxiété et de la douleur : la MLK n'est pas une maladie affichante asymptomatique ; elle est source de douleurs lors des poussées inflammatoires, peut causer des suintements ou des saignements. Des traitements invasifs (sclérothérapie, chirurgie, médicaments) et des bilans répétés (IRM, prises de sang) sont proposés dans certains cas, et peuvent induire une appréhension. L'accompagnement psychologique doit les aider pour cela.

Concernant les outils à utiliser, ils peuvent être multiples et doivent être adaptés à l'âge, à la situation et au vécu de la personne. Dans l'accompagnement de l'enfant, il est essentiel de pouvoir utiliser des outils de médiation tels que la production d'un dessin ou d'une histoire, pour palier la difficulté qu'ont les enfants à exprimer ce qu'ils ressentent par la parole.
Des groupes de parole peuvent être proposés (pour les patients adolescents notamment, pour les parents, etc.), dans le but de favoriser les échanges d'expérience et se soutenir mutuellement.
Par analogie à d'autres pathologies, des stratégies de "coping" par le biais d'un programme d'éducation thérapeutique du patient (ETP) pourraient être utilisées. L'objectif de ces ateliers d'ETP est d'aider les patients, enfants notamment, atteints d'une particularité physique congénitale à trouver en eux les ressources nécessaires afin de faire face aux situations délicates communes de la vie quotidienne. Ces ateliers sont encadrés par des équipes formées à l'ETP, et se font en collaboration avec les filières de santé maladies rares, les professionnels de santé et des associations de patients. Il est nécessaire qu'elles se développent pour les MLK.

Un accompagnement psychologique doit être proposé régulièrement aux patients atteints de malformation lymphatique kystique, à tout âge, avec des outils et des objectifs adaptés à leur âge, ainsi qu'aux aidants.

5.6 Prise en charge sociale

Lorsque la situation est complexe et difficile à traiter, il est essentiel de mettre en place des actions sociales d'accompagnement pour faciliter le quotidien du patient ou de ses aidants.

Les MLK peuvent induire des difficultés sociales de diverses natures : adaptation de l'espace de travail, aides scolaires, suspension de l'activité professionnelle d'un parent pour s'occuper de l'enfant atteint de MLK, etc. Le patient/parent peut s'orienter alors vers le médecin traitant, vers un médecin spécialiste de l'équipe pluridisciplinaire hospitalière, vers le service social de l'hôpital, ou se rapprocher des associations de patients pour les guider vers les

services sociaux adaptés et les conseiller sur les démarches administratives et les droits du patient.

5.6.1 Caisse Primaire d'Assurance Maladie (CPAM)

- Affection Longue Durée (ALD)

Certaines MLK ouvrent droit à une prise en charge à 100 % par l'assurance maladie, lorsque la prise en charge impose un suivi médical régulier, prolongé ou coûteux (maladie grave ou chronique). Pour en bénéficier, le médecin traitant remplit le formulaire CPAM (en concertation avec le patient et l'équipe spécialisée pluridisciplinaire), qui est un protocole de soins mentionnant notamment les traitements nécessaires. Le patient envoie le formulaire à son centre de sécurité sociale.
https://www.ameli.fr/assure/droits-demarches/maladie-accident-hospitalisation/affection-longue-duree-ald/affection-longue-duree-ald

- Remboursement des frais de transport

Sans accord préalable : l'Assurance maladie peut prendre en charge les frais de transport pour se rendre dans l'établissement de soins le plus proche, sous certaines conditions (pour recevoir des soins, faire pratiquer des examens médicaux, etc.).

Le formulaire est à remplir par le médecin et à envoyer par le patient au médecin conseil de sa CPAM. En cas d'urgence, la prescription médicale peut être établie par la suite.

Une prescription médicale suffit pour les transports correspondant aux motifs suivants : retours à domicile dans le cadre de permissions de sortie pour les enfants hospitalisés 14 jours et plus ; état justifiant un transport allongé ou une surveillance constante (ambulance) ; hospitalisation, quelle que soit la durée (complète, partielle ou ambulatoire) ; ALD si l'état de santé du patient ne permet pas de se déplacer par ses propres moyens.

Avec accord préalable : pour certains transports, la prise en charge des frais nécessite une prescription médicale de transport avec demande d'accord préalable. Le professionnel de santé remplit un formulaire spécifique et le remet au patient pour envoi au service médical de sa CPAM. Il s'agit des transports suivants : longue distance (> 150 km aller), transports répétés (au moins 4 fois un trajet de plus de 50 km aller, sur une période de 2 mois, pour un même traitement, enfants et adolescents accueillis dans les centres d'action médico-sociale précoce (CAMSP) et les centres médico-psycho-pédagogiques (CMPP), avion ou bateau de ligne régulière). L'absence de réponse de la caisse 15 jours après l'envoi de la demande signifie qu'elle est acceptée.

Cas particulier de la cure thermale : les frais de transport pour se rendre à une cure thermale sont pris en charge selon les ressources du patient ou de ses parents. Les cures thermales sont prises en charge par l'assurance maladie 1 fois/an pour les patients diagnostiqués "malformations lymphatiques" et qui sont en ALD, en secteur dermatologique ou vasculaire (https://www.lescuristes.fr/cure-thermale/dermatologie).

5.6.2 Maison Départementale des Personnes en Situation de Handicap (MDPH)

La loi du 11 février 2005 prévoit la mise en place d'un guichet unique d'accès aux droits pour l'égalité des chances, la participation et la citoyenneté des personnes. C'est autour du projet de vie formulé par chaque patient et pour répondre à toutes les problématiques que la MDPH réunit les différents acteurs du domaine au niveau départemental : le Conseil Départemental, les services de l'État (DDCS, DIRECCTE, Éducation Nationale), l'Agence Régionale de Santé (ARS), les organismes de protection sociale (CAF, CPAM), la Mutualité française et les associations de patients représentatives.

- Allocation Adulte Handicapé (AAH)

L'allocation aux adultes handicapés (AAH) est une aide financière qui permet d'avoir un minimum de ressources. Cette aide est attribuée sous réserve de respecter des critères d'incapacité, d'âge, de résidence et de ressources. Elle est accordée sur décision de la commission des droits et de l'autonomie des personnes handicapées (CDAPH). Son montant vient compléter d'éventuelles autres ressources. Le patient atteint d'une MLK doit être atteint d'un taux d'incapacité d'au minimum 80 % (trachéotomie, fauteuil, douleurs chroniques et manque de mobilité…) pour y avoir droit, et il faut avoir au moins 20 ans (ou au moins 16 ans si le patient n'est plus considéré à la charge de ses parents vis-à-vis des prestations familiales).

- Allocation Education Enfant en situation de Handicap (AEEH)

Il s'agit d'une aide financière destinée à compenser les dépenses liées à la situation de handicap de l'enfant. Elle concerne les enfants de moins de 20 ans. L'AEEH est versée aux parents par la Caisse d'Allocations Familiales (CAF). Elle peut être accompagnée de compléments fixés notamment en fonction du niveau de handicap de l'enfant. Ce niveau est déterminé par la CDAPH.

- Prestation de Compensation du Handicap (PCH)

La prestation de compensation du handicap (PCH) est une aide financière versée par le département. Elle permet de compenser les dépenses liées à la perte d'autonomie du patient. La PCH comprend 5 formes d'aides (humaine, technique, aménagement du logement, transport, aide spécifique ou exceptionnelle, animalière). Son attribution dépend du degré d'autonomie, de l'âge, des ressources et de la résidence. La PCH est attribuée à vie si l'état de santé ne peut pas s'améliorer. Le principe du droit à compensation prend en compte l'entourage du patient, par exemple le financement de la présence de l'aidant familial.

5.6.3 Prise en charge scolaire et activités physiques et sportives

La loi du 11 février 2005 pose le principe du droit à la scolarité de tout enfant ou adolescent handicapé dans l'établissement scolaire le plus proche de son domicile. L'État s'oblige à mettre en place les moyens financiers et humains nécessaires à cet objectif.

- Projet d'Accueil individualisé (PAI)

Le projet d'accueil individualisé (PAI) concerne les enfants et adolescents atteints de troubles de la santé (dont certaines MLK). Le PAI est un document qui permet de préciser les adaptations à apporter à la vie de l'enfant ou de l'adolescent en collectivité (crèche, école, collège, lycée, centre de loisirs). Il peut concerner le temps scolaire mais aussi périscolaire, et se nomme ainsi parfois projet d'accueil individualisé périscolaire (PAIP). Le PAI est élaboré par un médecin à la demande de la famille ou de l'établissement scolaire. Il contient les besoins spécifiques de l'enfant ou de l'adolescent et est établi en concertation avec le médecin

scolaire, le médecin de la Protection Maternelle et Infantile (PMI), ou le médecin et l'infirmier de la collectivité d'accueil. Les besoins thérapeutiques de l'enfant ou de l'adolescent sont précisés dans l'ordonnance signée par le médecin qui suit l'enfant ou l'adolescent pour une MLK.
Le PAI doit notamment contenir des informations sur les régimes alimentaires à appliquer, les conditions des prises de repas, les aménagements d'horaires, les dispenses de certaines activités incompatibles avec la santé de l'enfant ou de l'adolescent, les activités de substitution proposées, les soins médicaux...

- Plan Personnalisé Scolarisation (PPS)

Le Projet Personnalisé de Scolarisation (PPS) est établi après évaluation des compétences de l'élève par l'équipe pluridisciplinaire de la MDPH. Cette dernière s'appuie sur les éléments d'observation qui lui sont transmis par l'enseignant référent MDPH en lien avec la famille et l'équipe scolaire. Un aménagement du temps scolaire peut être proposé (fatigabilité, concentration…). Elle veille également à la cohérence et à la continuité du parcours scolaire en adaptant les besoins de l'enfant malade et propose des aménagements scolaires.

- Accompagnement humain (AVS, AESH)

Une personne formée est détachée par l'éducation nationale pour accompagner l'élève durant les temps scolaire et parfois durant le temps de restauration scolaire : auxiliaire de vie scolaire (AVS) en école maternelle et primaire ou accompagnant d'élève en situation de handicap (AESH) au collège, au lycée ou à l'université pour une école inclusive. La demande est faite auprès de la MDPH par le référent handicap.

- Service d'Assistance Pédagogique à Domicile (SAPAD)

Lorsque la scolarisation de l'enfant malade est impossible en présentiel, sur du court ou du long terme, la scolarisation à domicile pour quelques heures par semaine par des professionnels est envisageable.

Pour plus d'informations sur les différentes prestations et droits du patient :
**Vivre avec une maladie rare en France*
https://www.orpha.net/orphacom/cahiers/docs/FR/Vivre_avec_une_maladie_rare_en_France.pdf

- Activités physiques et sportives

Pour les enfants comme pour les adultes, une activité physique et sportive est importante pour maintenir une bonne santé. Les patients doivent ainsi être guidés, si besoin, selon la localisation de leur MLK et la gêne engendrée, vers les sports les plus adéquats. Dans les formes avec un handicap fonctionnel majeur, une activité physique adaptée doit être mise en place (kinésithérapie, sports adaptés).

Plusieurs aides sociales sont accessibles pour les personnes, adultes ou enfants, souffrant d'une malformation lymphatique kystique invalidante. Les patients/parents peuvent alors s'orienter vers leur médecin traitant, un médecin spécialiste de l'équipe pluridisciplinaire hospitalière et le service social de l'hôpital. Ils peuvent se rapprocher des associations de patients pour les guider vers les services sociaux adaptés et les conseiller sur les démarches administratives et les droits du patient.

L'activité physique et sportive des patients ayant une malformation lymphatique kystique doit être encouragée et éventuellement adaptée.

6 Suivi des personnes atteintes de malformations lymphatiques kystiques

6.1 Modalités de suivi

Les patients doivent être informés par leur médecin du caractère chronique et non totalement curable des MLK, dans la majorité des cas. Ils doivent être informés que des traitements existent toutefois, dont le résultat n'est pas forcément complet, et que de nouvelles alternatives peuvent se développer (16).

Un suivi régulier doit donc être proposé aux personnes atteintes de MLK, dont le rythme dépend de la sévérité de l'atteinte, de son pronostic et des traitements en cours. Pour une MLK invalidante sans traitement en cours, une surveillance annuelle est classiquement proposée. Les patients sous traitement médicamenteux doivent être vus en consultation tous les 3 à 6 mois, et l'observance du médicament doit être vérifiée.

Le suivi peut être fait par un médecin d'une équipe pluridisciplinaire spécialisée dans la prise en charge des MLK, éventuellement en alternance avec le médecin traitant.

Il est important d'éviter les ruptures de suivi, et de rappeler aux patients l'intérêt d'un suivi régulier.

La période de l'adolescence est à risque de rupture de suivi, les adolescents pouvant être lassés des consultations hospitalières pour une pathologie chronique non curable, et les parents n'ont pas toujours la force ou la motivation pour les stimuler. Il est important, pour qu'une bonne transition enfants-adultes soit réalisée, de discuter avec l'adolescent des problématiques auxquelles il peut être confronté (contraception, sexualité, image de soi, relation aux autres, projection dans l'avenir, etc.), pour conserver l'accroche et lui être utile.

La période post-école secondaire est également à risque de rupture de suivi, du fait des déménagements fréquents des jeunes adultes pour leurs études ou leur cursus professionnel.

Les objectifs du suivi sont multiples : surveiller l'efficacité et la tolérance d'un traitement ; proposer un traitement en cas d'aggravation (nouvelle séance de sclérothérapie par exemple) ; suivre la pathologie et dépister une complication ; proposer un traitement dans le cadre de protocoles de recherche clinique ; apporter un soutien psychologique et améliorer l'acceptation de sa condition ; guider vers des aides sociales…

Des examens biologiques peuvent être demandés au cours du suivi, pour dépister des complications (par exemple, recherche d'une anémie ferriprive en cas de saignements répétés des lymphangiectasies). Des examens d'imagerie (échographie-Doppler, IRM) ne sont pas systématiques lors du suivi, mais peuvent apportent des informations en cas d'augmentation de volume de la MLK au cours du temps, ou en pré-thérapeutique. D'autres examens peuvent être programmés selon la topographie (examens ORL, ophtalmologiques, orthopédiques, etc.).

6.2 Suivi et grossesse

La période de la grossesse ne semble pas impacter considérablement l'évolution de la MLK. Des cas de poussées inflammatoires et majoration de volume de la MLK ont toutefois été mentionnées après l'accouchement.

Les traitements de fond doivent être, autant que possible, évitées durant la grossesse. Le sirolimus par exemple, doit être suspendu quelques semaines avant la programmation de la conception.

6.3 Conseil génétique

Dans les MLK isolées, des mutations somatiques (en mosaïque) ont parfois été identifiées, portant sur le gène *PIK3CA*. La démonstration que la mutation est somatique (post-zygotique) réduit considérablement le risque de récidive chez la progéniture d'un individu affecté, par rapport aux conditions avec des mutations germinales (57). Les parents peuvent donc être rassurés.

Pour les MLK appartenant à une forme syndromique, un conseil génétique spécifique doit être donné selon le type de syndrome et la mutation identifiée.

Un suivi régulier, dont la fréquence doit être adaptée à chaque patient, doit systématiquement être proposé.
Un conseil génétique doit être donné pour les formes syndromiques.

7 Malformations lymphatiques kystiques syndromiques

La plupart des MLK sont dites simples, c'est-à-dire uniquement constituées de tissus lymphatiques seuls. Elles peuvent être combinées, si la malformation est liée à d'autres composantes vasculaires malformatives de bas débit, capillaires ou veineuses. Elles peuvent être partie intégrante d'un syndrome comprenant d'autres anomalies associées (10,58) (cf. Tableau B).

Certains syndromes intégrant des MLK sont des mosaïques (mutations somatiques), d'autres, plus rares, sont liés à des mutations germinales, et sont donc potentiellement transmissibles à la descendance.

Le terme PIK3CA-Related Overgrowth Spectrum (PROS) a été proposé pour regrouper les entités où des mutations somatiques activatrices du gène *PIK3CA* ont été identifiées (59). Ces entités comprennent plusieurs syndromes, certaines associant des MLK (syndrome CLOVES ou de Klippel-Trenaunay)(60,61), d'autres non (57,62). Un PNDS spécifique sur les formes syndromiques du PROS a été publié (https://www.has-sante.fr/jcms/p_3226373/fr/syndromes-hypertrophiques-lies-au-gene-pik3ca-pros-sans-atteinte-cerebrale-les-syndromes-cloves-et-de-klippel-trenaunay).

Tableau B : Principaux syndromes avec malformations lymphatiques kystiques.

Syndrome (MIM, code ORPHA)	**Anomalies pouvant être associée(s) à la présence de malformations lymphatiques kystiques**	**Gène — somatique (S) ou germinal (G)**
Protée (ORPHA 744)	Malformation capillaire, malformation veineuse, hypertrophie asymétrique lipomateuse et musculosquelettique, hamartomes épidermiques, aspect cérébriforme des pieds	AKT1 — (S)
CLOVES (congenital lipomatous overgrowth, vascular malformations, and epidermal nevi) (ORPHA 140944)	Malformation veineuse, malformation capillaire, hypertrophie asymétrique lipomateuse et musculosquelettique	PIK3CA — (S)
Klippel-Trenaunay (ORPHA 2346)	Malformation capillaire de membre, membre atteint allongé, malformations veineuses (varices) avec risque thrombotique	PIK3CA — (S)
Bannayan-Riley-Ruvalcaba (MIM 15480, ORPHA 109)	Malformation capillaire, malformation veineuse, malformation artérioveineuse, macrocéphalie, lipomatose lentiginose génitale, polypose hamartomateuse intestinale	PTEN — (G)
CLAPO (capillary malformation of the lower lip, lymphatic malformation of the face and neck, asymmetry and partial/generalized overgrowth) (MIM 613089, ORPHA 168984)	Malformation capillaire (lèvre inférieure), asymétrie faciale, hypertrophie localisée ou généralisée	PIK3CA — (S)
Syndrome de Gorham-Stout (MIM 123880, ORPHA 73))	Atteinte osseuse de proximité entrainant une lyse osseuse douloureuse	—
Anomalie lymphatique généralisée (GLA)	Atteinte diffuse (pulmonaire, hépatique, splénique, osseuse, etc.)	—

8 Réseau de soins

► **Centres de Référence et de Compétences Maladies Rares de la filière de santé FIMARAD : https://fimarad.org/les-centres-de-reference/**

- **Centres de Référence (MAGEC-Nord)**
  - CRMR coordonnateur : Hôpital Necker-Enfants Malades, Service de dermatologie, 149 rue de Sèvres, 75743 Paris cedex 15, Tél. : 01 44 49 43 37
  - CRMR constitutif : CHU Angers, Service de dermatologie, 4 rue Larrey, 49933 Angers Cedex 9, Email : dermatologie@chu-angers.fr, Email : HeHumeau@chu-angers.fr, Site Web : www.chu-angers.fr
  - CRMR constitutif : Hôpital Cochin, Service de dermatologie - Pavillon TARNIER, 89 rue d'Assas, 75006 Paris, Tél. : 01 58 41 18 06 - 01 58 41 18 12 - 01 58 41 17 81, Fax : 01 58 41 17 65, Email : maria.geay@aphp.fr, Email : marieodile.grison@aphp.fr
  - CRMR constitutif : CHU Dijon, Service de dermatologie, Bâtiment François Mitterrand - Hall A - 2ème étage, 14 rue Paul Gaffarel, 21000 Dijon, Tél. : 03 80 29 33 36, Fax : 03 80 29 30 28, Email : secret.dermato@chu-dijon.fr
  - CRMR constitutif : CHU Tours, 1) Adultes : Hôpital Trousseau, service de dermatologie, avenue de la République, 37170 Chambray-les-Tours, Tél. : 02 47 47 47 65, Fax : 02 34 38 95 15 ; 2) Enfants : Hôpital pédiatrique Gatien de Clocheville, 49 boulevard Béranger, 37000 Tours, Tél. : 02 47 47 47 06, Site Web : https://www.chu-tours.fr/le-chru-et-ses-partenaires/le-chru-etablissement-dexcellence/les-centres-de-reference-maladies-rares/maladies-rares-de-la-peau-et-des-muqueuses-dorigine-genetique-magec/
  - CRMR constitutif : Hôpital Saint Louis, Polyclinique de dermatologie, 1 avenue Claude Vellefaux, 75 475 PARIS Cedex 10, Tél. : 01 42 49 98 16, Fax : 01 42 49 45 22, Email : sls@aphp.fr, Site Web : www.hopital-saintlouis.aphp.fr

- **Centres de Référence (MAGEC-Sud)**
  - CRMR coordonnateur : CHU Bordeaux, 1) adultes : Hôpital Saint-André - Service de dermatologie, 1 rue Jean Burguet, 33075 Bordeaux Cedex, Tél : 05 56 79 49 62, Fax : 05 56 79 49 75 ; 2) Enfants : Groupe Hospitalier Pellegrin, Service de dermatologie pédiatrique, place Amélie Raba Léon, 33076 Bordeaux, Tél. : 05 56 79 49 62, Fax : 05 56 79 49 75, Email : sec.dermatogenerale@chu-bordeaux.fr, Site Web : www.dermatobordeaux.fr
  - CRMR constitutif : CHU Nice, Hôpital Archet II - Service de dermatologie, 151 route Saint-Antoine de Ginestière, CS 23079, 06202 Nice Cedex 3, Tél. : 04 92 03 92 11, Tél. : 04 92 03 93 98, Fax : 04 92 03 93 68, Email : crmrp-sud@chu-nice.fr, Site Web : www.crmrpsud-nice.fr
  - CRMR constitutif : CHU Toulouse, Hôpital Larrey - Service de dermatologie, 24 chemin de Pouvourville - 5ème étage, TSA 30030, 31059 Toulouse Cedex 09, Tél. : 05 67 77 81 41, Fax : 05 67 77 81 42, Email : maladiesrarescutanees@chu-toulouse.fr, Email : Larreycrmr.sec@chu-toulouse.fr, Site Web: www.dermatologietoulouse.fr

- **Centres de Compétences MAGEC**
  - CCMR CHU Brest, Hôpital Morvan, Service de dermatologie, 2 avenue Foch, 29200 Brest, Tél. : 02 98 22 33 15 ou 02 98 22 33 82, Email : dermatologie@chu-brest.fr, Site Web : www.chu-brest.fr

- CCMR CHU Lille, Hôpital Claude Huriez, Service de dermatologie, rue Michel Plonovski, 59037 Lille, Tél. : 03 20 44 48 68, Fax : 03 20 44 59 16
- CCMR CHU Nantes, Hotel Dieu, Service de dermatologie, place Ricordeau, 44093 Nantes, Tél. : 02 40 08 31 16, Email : secretariat.dermatologie@chu-nantes.fr, Site Web : www.chu-nantes.fr

► **Centres de Référence et de Compétences Maladies Rares de la filière TETECOU : https://www.tete-cou.fr**

- **Centres de Référence**

- CRMR coordonnateur : Hôpital Necker-Enfants Malades, service d'ORL, 149 rue de Sèvres. 75015 Paris Paris, Tél : 01 44 49 25 36.
- CRMR constitutif : Hôpital Robert Debré, service d'ORL, Hôpital Robert Debré, 48 Boulevard Sérurier. 75019 Paris. Tél : 0140032449.

- **Centres de Compétences**

- CCMR Brest : Hôpital Morvan, service d'ORL, Hôpital Morvan, 2 Avenue Maréchal Foch, Brest, Finistère, Bretagne 29200 Brest. Tél : 02.98.22.33.78.
- CCMR Clermont-Ferrand : Hôpital Gabriel Montpied, service d'ORL, 58 Rue Montalembert, 63000 Clermont-Ferrand. Tél : 04 73 751 685.
- CCMR Lille : Hôpital Jeanne de Flandres, service d'ORL, Lille. Tél : 03 20 44 47 10.
- CCMR Limoges : Hôpital Dupuytren, service d'ORL et Hôpital de la Mère et de l'Enfant, Limoges. 2, avenue Martin Luther King, 87042 Limoges cedex. Tél : 05 55 05 62 39. Email : secretariat.orl@chu-limoges.fr.
- CCMR Lyon : Hospices civils de Lyon, hôpital Édouard Herriot, hôpital Femme Mère Enfant, service d'ORL, Lyon. 59 Boulevard Pinel, 69677 Bron cedex. Tél : 04 27 85 55 06/ 04 72 11 66 27/ 04 27 85 57 29. Email : ghe.hfme-consult-orl@chu-lyon.fr.
- CCMR Marseille : Hôpital de La Timone Enfants, service d'ORL, Marseille. 264 rue St Pierre 13 385 Marseille Cedex 05. Tél : 04 91 38 60 81 - 04 91 38 67 09. Email : orlpediatrique@ap-hm.fr.
- CCMR Montpellier : Hôpital Gui de Chauliac, service d'ORL, Montpellier. 80 Avenue Augustin Fliche, 34295 Montpellier. Tél : 04 67 33 68 02.
- CCMR Nancy : Hôpital Brabois, service d'ORL, Nancy. Rue du Morvan, 54000 Nancy. Tél : 03 83 15 54 14.
- CCMR Nantes : Hôtel Dieu, service d'ORL, Nantes. Hôtel-Dieu 1 place Alexis-Ricordeau, 44093 Nantes Cedex 1. Tél : 02 40 08 34 75. Email : bp-secretariat-orl@chu-nantes.fr.
- CCMR Pointe à Pitre : Centre Hospitalier des Abymes, service d'ORL, Route de Chauvel, 97110 Pointe à Pitre. BP 465, 97159 Pointe à Pitre cedex. Tél : +590 05 90 89 14 60.
- CCMR Rouen : Hôpital Charles Nicole, service d'ORL, Rouen. Hôpital Charles-Nicolle 37 boulevard Gambetta – 76038 Rouen Cedex. Tél : 02 32 88 82 66. Email : ORL@chu-rouen.fr.

- CCMR Strasbourg : Hôpital Hautepierre, service d'ORL, 1 Av Molière, 67098 Strasbourg Cedex. Tél : 03 88 12 76 52.
- CCMR Toulouse : Hôpital Pierre Paul Riquet, service d'ORL, Toulouse. ORL, otoneurologie et ORL pédiatrique. Pôle céphalique, Hôpital Pierre-Paul Riquet. Place du Docteur Baylac - TSA 40031 - 31059 Toulouse cedex 9. Tél : 05 61 77 21 19.
- CCMR Tours : Hôpital pédiatrique Gatien de Clocheville, 39 Bd Béranger 37044 Tours Cedex 09. Pôle Tête et Cou. Service ORL et Chirurgie cervico faciale. Tél : 02 47 47 47 35.

► **Centres de Référence et de Compétences Maladies Rares de la filière FAVAmulti : https://www.favamulti.fr/qui/acteurs-de-la-filiere/les-centres-de-reference/**

- **Centres de Référence**
  - CRMR coordonnateur : Hôpital Européen Georges Pompidou – Paris, Tél : 01 56 09 50 41
  - CRMR constitutif du lymphœdème primaire et des malformations lymphatiques : Hôpital Cognacq Jay – Paris, Tél : 01 45 30 81 35
  - CRMR constitutif du lymphœdème primaire et des malformations lymphatiques : Hôpital Saint-Eloi – Montpellier, Tél : 04 67 33 70 28/77 02/76 86
  - CRMR constitutif des malformations artério-veineuses superficielles, Hôpital Lariboisière – Paris, Tel : 01 49 95 83 59

- **Centres de Compétences**
  - CCMR Angers – Dr Cristina Belizna
  - CCMR Bordeaux – Pr Joël Constans
  - CCMR Brest – Pr Luc Bressollette
  - CCMR Caen – Dr Damien Laneelle
  - CCMR Clermont-Ferrand – Pr Louis Boyer
  - CCMR Grenoble – Dr Christophe Seinturier
  - CCMR Lille – Pr Marc Lambert
  - CCMR Limoges – Pr Philippe Lacroix
  - CCMR Lyon – Pr Laurent Guibaud
  - CCMR Lyon – Pr Arnaud Hot
  - CCMR Marseille – Dr Bernard Vaisse
  - CCMR Nancy – Pr Denis Wahl
  - CCMR Nantes – Pr Marc-Antoine Pistorius
  - CCMR Rouen – Dr Ygal Benhamou
  - CCMR Saint-Etienne – Pr Claire Le Hello
  - CCMR Strasbourg – Pr Dominique Stéphan
  - CCMR Toulouse – Pr Alessandra Bura-Rivière
  - CCMR Tours – Pr Loïc Vaillant

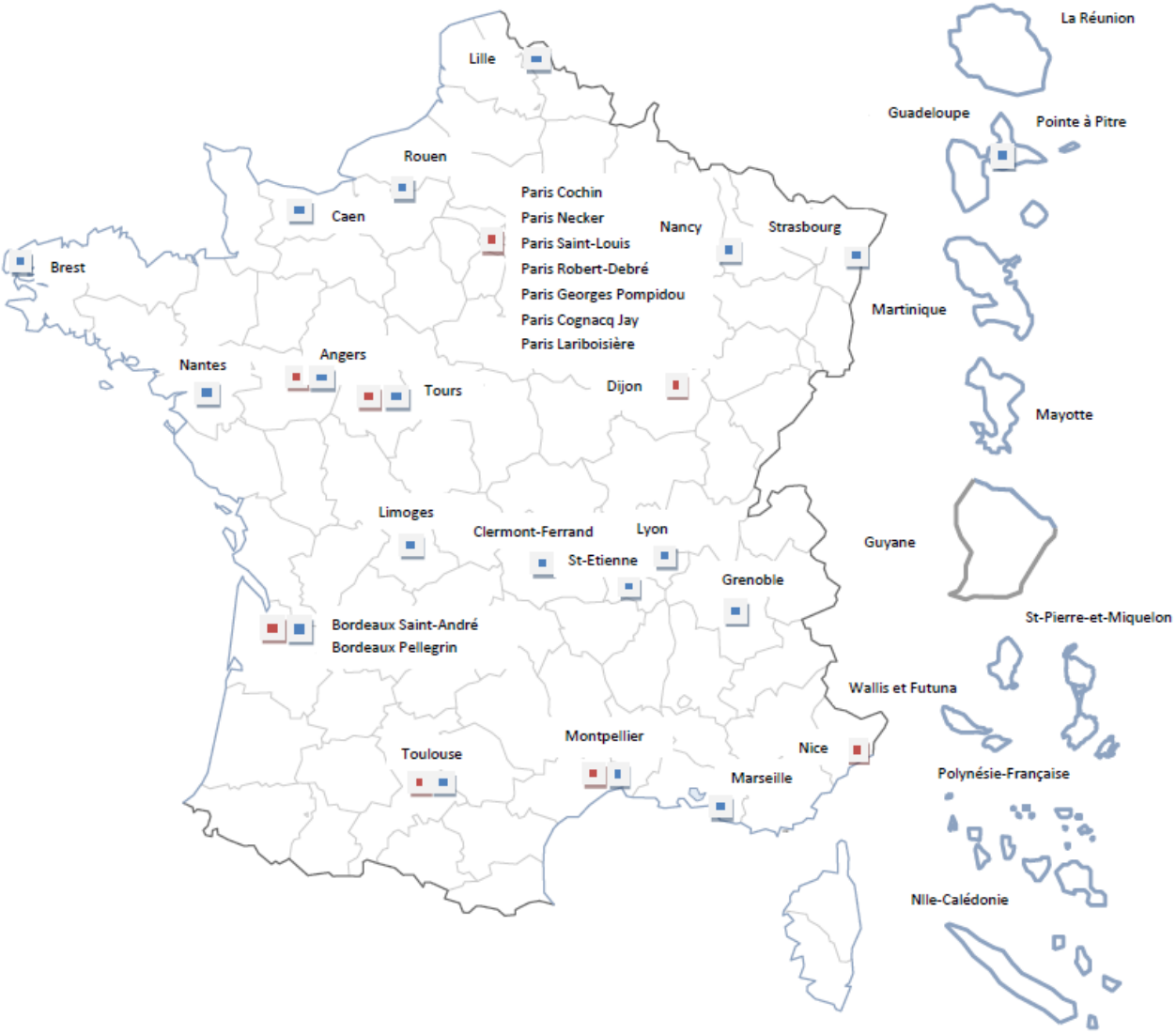

Cartographie des centres de référence (rouge) et de compétences (bleu)

9 Réseau associatif

- Association A.M.L.A - Agir pour les Malformations Lymphatiques en Alliance

Mme Frédérique Saint-Aubin - 12 rue Abel Leblanc - 77220 PRESLES-EN-BRIE

Tel : 33 (0)9 54 56 16 02

Site : http://asso-amla.org/fr/

amla.bureau@gmail.com

L'association A.M.L.A. - Agir pour les Malformations Lymphatiques en Alliance - représente les patients atteints d'une MLK depuis février 2014. L'association est régie

par la loi du 1er juillet 1901, elle est reconnue d'Intérêt Général par la préfecture de Seine et Marne sous le numéro W772003973.

- Association Syndrome CLOVES

Mme Anne-Sophie Lefeuvre - Association Syndrome CLOVES - 13, chemin de la Solvardière - 44800 SAINT-HERBLAIN

Tel : 33 (0)6 19 51 16 48

Site : https://fr-fr.facebook.com/Association-Syndrome-Cloves-1202453779845122/

- Association AVML - Vivre Mieux le Lymphœdème

Mme. Maryvone Chardon - Service de médecine interne et maladies vasculaires - CHU de Montpellier - Hôpital Saint-Eloi - 80 avenue Augustin Fliche, 34295 MONTPELLIER

Tel : 33 (0) 6 71 74 57 54

Site : http://www.avml.fr/

- Informations générales : http://www.orpha.net

10 Annexe 1 : recherche documentaire et sélection des articles

Recherche documentaire : réalisation d'une revue des données disponibles sur les malformations lymphatiques kystiques.

Bases interrogées :

Bases généralistes :

- BDSP, Irdes, Refdoc
- Medline
- Embase
- Thèses.fr
- National Library for Public Health
- Google scholar searches
- Current contents, Sci search

Bases spécialisées :

- EURONHEED (European Network of Health Economics Evaluation Databases)
- Cochrane Library
- Prospero

Agences gouvernementales :

- France (HAS)

Sites en lien avec la pathologie :

- Association de patient
- Orphanet
- Thérapeutique

Période de recherche :

Une période de publication entre 1990 et 2020 : les articles clés de l'avis des experts/groupes de travail antérieurs à cette date sont également intégrés.

Langues retenues : Anglais – Français

Méthode et mots clés utilisés :

Méthode PICO

Mot / expression clé	Déclinaisons	Traductions
Malformations lymphatiques kystiques	Malformations lymphatiques kystiques, lymphangiomes, MLK microkystiques, MLK macrokystiques, MLK mixtes, lymphangiectasies, MLK syndromiques (PIK3CA-related overgrowth spectrum), MLK combinées, MLK viscérales	Lymphatic malformations, lymphangioma, CLOVES, PROS, PIK3CA, Gorham, cystic lymphangioma, lymphangiomatosis, microcystic lymphatic malformations,

		macrocystic lymphatic malformation
Prise en charge diagnostique	Diagnostic / Diagnostique / Dépistage Recommandations Pratiques	Diagnosis / Diagnostic / Screening / Detection Guidelines Practices Antenatal Diffuse
Prise en charge thérapeutique	Prise en charge / Traitement, Examen / Test / Mesures	Management / Treatment / Delivery of healthcare / Exam / Test / Process Rapamycin M-TOR, sirolimus Sclerotherapy Surgery
Parcours de soins		Healthcare pathways / system / flow

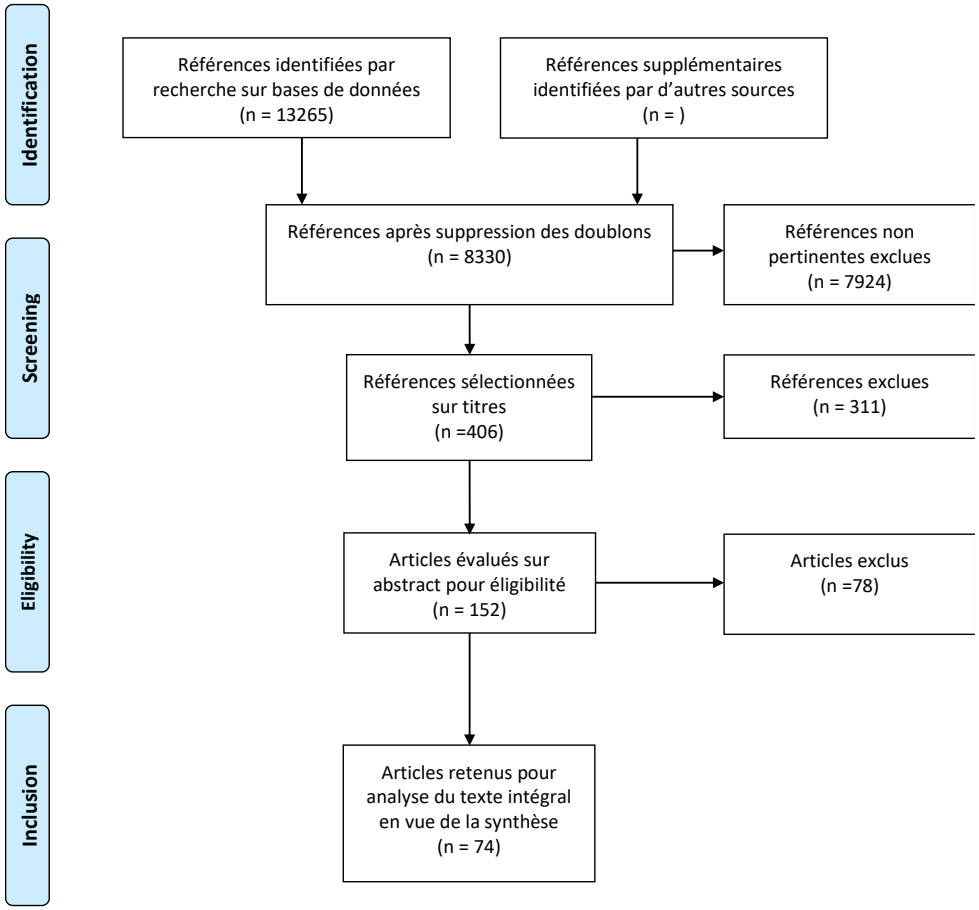

From: Moher D, Liberati A, Tetzlaff J, Altman DG, The PRISMA Group (2009). Preferred Reporting Items for Systematic Reviews and Meta-Analyses: The PRISMA Statement. PLoS Med 6(7): e1000097. doi:10.1371/journal.pmed1000097

For more information, visit www.prisma-statement.org.

Nombre de références retenues : 64

Critères de sélection des articles

Revue des références bibliographiques : sélection des références récentes > année 1990, spécifiques des malformations lymphatiques kystiques, de la prise en charge, du diagnostic, du suivi des patients atteints cette pathologie, articles de synthèse qui peuvent remplacer plusieurs références.

Toutes les références bibliographiques clés/incontournables, guidelines ou autres documents existants de la littérature grise, documents non référencés (rapports groupe de travail ALD, synthèse de rencontres…) cités par les experts/groupe de travail ont été retenus.

11 Annexe 2 : cartes urgences

Des cartes urgences ont été créées par les centres de référence maladies rares et sous le pilotage de la DGOS et des filières de santé maladies rares.

https://www.maladiesraresinfo.org/parcours-d-infos/201810/cest-quoi.html

https://www.tete-cou.fr/parcours-de-soins/urgences?aMotsCles=a%3A2%3A%7Bs%3A0%3A%22%22%3Ba%3A2%3A%7Bi%3A0%3Bs%3A5%3A%22carte%22%3Bi%3A1%3Bs%3A9%3A%22d%27urgence%22%3B%7Ds%3A3%3A%22%2B%22%2B%22%3Bs%3A15%3A%22carte+d%27urgence%22%3B%7D

12 Annexe 3 : liste des participants

Ce travail a été coordonné par le Pr Annabel MARUANI pour la filière FIMARAD, avec le Pr Nicolas LEBOULANGER, pour la filière TETECOU, comme coordinateur adjoint.

Ont participé à l'élaboration du PNDS (par spécialité) :

Dermatologie et dermatologie pédiatrique :
- Dr Olivia BOCCARA, AP-HP, Hôpital Necker-Enfants Malades, Paris (75)
- Dr Christine LABREZE, CHU de Bordeaux (33)
- Pr Annabel MARUANI, CHRU de Tours (37)

ORL et chirurgie cervico-faciale pédiatrique :
- Pr Nicolas LEBOULANGER, AP-HP, Hôpital Necker-Enfants Malades, Paris (75)

Chirurgie maxillo-faciale pédiatrique :
- Dr Aline JOLY, CHRU de Tours (37)
- Pr Arnaud PICARD, AP-HP, Hôpital Necker-Enfants Malades, Paris (75)

Chirurgie plastique et viscérale :
- Dr Anne LETOUZE, CHRU de Tours (37)

Dermatologie et médecine vasculaire :
- Pr Anne DOMPMARTIN, CHU de Caen (14)

Génétique :
- Dr Virginie CARMIGNAC, CHU de Dijon (21)

Médecine générale :
- Dr Stéphane MUNCK, Cabinet libéral et Université Côte d'Azur (06)
- Dr Thomas PINTO, Cabinet libéral (93) et Université de Paris (75)

Médecine vasculaire :
- Dr Julie MALLOIZEL-DELAUNAY, CHU de Toulouse (31)
- Pr Isabelle QUÉRÉ, CHU de Montpellier (34)
- Dr Stéphane VIGNES, Hôpital Cognac-Jay, Paris (75)

Ophtalmologie :
- Dr Jacques LAGIER, CHU de Nice (06)
- Dr Arnaud MARTEL, CHU de Nice (06)

Pédiatrie et néonatalogie :
- Dr Géraldine FAVRAIS, CHRU de Tours (37)

Pharmacologie :
- Dr Bénédicte LEBRUN-VIGNES, AP-HP, Hôpital Pitié-Salpêtrière, Paris (75)

Radiologie et radiologie interventionnelle :

- Dr Annouk BISDORFF, AP-HP, Hôpital Lariboisière, Paris (75)
- Pr Laurent GUIBAUD, Hospices Civiques de Lyon, CHU de Lyon, (69)
- Pr Denis HERBRETEAU, CHRU de Tours (37)

Kinésithérapie :
- Mme Stéfania GÉRÉMIA, CHRU de Tours (37)

Infirmière puéricultrice :
- Mme Stéphanie CONSTANT, CHRU de Tours (37)

Psychologue :
- Mme Marion CRETIN, CRMR - CHRU de Tours (37)

Association de patients A.M.L.A.
- Mme Frédérique SAINT-AUBIN, Presles-en Brie (77)

Assistance technique :
- Mme Afi-Emiliène EDEE, CRMR-MAGEC Nord, CHRU de Tours (37)

13 Annexe 4 : classifications des MLK cervico-faciales

Classification des MLK de la tête et du cou
La classification de *de Serres* (Tableau 1) propose une classification topographique des malformations lymphatiques selon la localisation anatomique cervico-faciale. Cette classification propose comme limite l'os hyoïde et se base sur le caractère uni- ou bilatéral de la lésion, mais ne tient pas compte de l'aspect macro- ou microkystique. Elle a un intérêt pronostique.

Tableau 1 : Classification topographique des malformations lymphatiques kystiques cervico-faciales, d'après de Serres et al.(63)

Type	*Localisation de la malformation lymphatique kystique*
I	Infrahyoïdien unilatéral
II	Suprahyoïdien unilatéral
III	Suprahyoïdien et infrahyoïdien unilatéral
IV	Suprahyoïdien bilatéral
V	Suprahyoïdien et infrahyoïdien bilatéral

La classification de Berg (Tableau 2) s'intéresse spécifiquement aux localisations laryngées et propose 4 stades d'extension et de sévérité progressifs. Cette classification permet d'établir un pronostic dans la prise en charge. Les stades III et IV sont corrélés à un taux très élevé de recours à la trachéotomie et à un taux important d'échecs de décanulation.

Tableau 2: Classification des atteintes laryngées des malformations lymphatiques kystiques, d'après Berg et al.(64)

I	Lésions macro- ou microkystiques pharyngées ou basi-linguale présentant un effet de masse sur le larynx, mais sans envahissement des structures laryngées
II	Lésions macro- ou microkystiques infiltrant la base de langue, la vallécule ou la face linguale de l'épiglotte. Pas d'infiltration de la face laryngée de l'épiglotte ni des replis ary-épiglottiques ou des aryténoïdes. L'endolarynx est facilement exposable
III	Lésions macro- ou microkystiques infiltrant la face laryngée de l'épiglotte ou les replis ary-épiglottiques ou les aryténoïdes avec un effacement significatif de ces structures. L'exposition de l'endolarynx est plus difficile
IV (1)	Lésions microkystiques de la base de la langue ou de la face linguale de la langue responsable d'un effacement complet des reliefs de l'épiglotte
IV (2)	Lésions micro- ou macrokystiques de l'endolarynx. La vision claire de l'endolarynx est impossible quelles que soient les manœuvres d'intubations utilisées

La classification de Wiegand et al. (Tableau 3) propose une stadification à but pronostique des MLK linguales. Elle comporte 4 stades en fonction de l'étendue et de la profondeur de l'infiltration et aurait une valeur pronostique.

Tableau 3 : Classification des malformations lymphatiques kystiques avec atteinte linguale, d'après Wiegand et al.(3)

I	Malformation microkystique isolée superficielle
II	Malformation microkystique isolée superficielle avec infiltration des muscles linguaux. A : segment lingual. B : extension à l'ensemble de la langue
III	Malformation microkystique de la langue étendue au plancher de bouche
IV	Malformation étendue infiltrant la langue, le plancher de bouche et les structures cervicales adjacentes

Outre la classification des MLK, il existe des scores de sévérité des MLK cervico-faciales, essentiellement utilisés dans les études cliniques :

- Cologne Disease Score (CDS) (3) : il cote de 0 à 2 la gravité des signes (0 : sévère, 2 : absent) et comprend 5 items : la respiration, l'alimentation, la phonation, l'aspect esthétique ainsi que l'évolution. Plus le chiffre est bas, plus les conséquences sont sévères et la qualité de vie altérée.
- Lymphatic Malformation Function (LMF) Instrument (3) : il est basé sur l'évaluation parentale du retentissement des MLK cervico-faciales de l'enfant. La classification comporte 12 items, cotés de 0 (jamais) à 2 (la plupart du temps).

14 Références bibliographiques

1. Sjogren PP, Arnold RW, Skirko JR, Grimmer JF. Anatomic distribution of cervicofacial lymphatic malformations based on lymph node groups. International Journal of Pediatric Otorhinolaryngology. 1 juin 2017;97:72-5.
2. Hogeling M, Adams S, Law J, Wargon O. Lymphatic malformations: clinical course and management in 64 cases. Australas J Dermatol. août 2011;52(3):186-90.
3. Wiegand S, Eivazi B, Barth PJ, von Rautenfeld DB, Folz BJ, Mandic R, et al. Pathogenesis of lymphangiomas. Virchows Arch. juill 2008;453(1):1-8.
4. Stone OA, Stainier DYR. Paraxial Mesoderm Is the Major Source of Lymphatic Endothelium. Dev Cell. 22 juill 2019;50(2):247-255.e3.
5. Lerat J, Bisdorff-Bresson A, Borsic M, Chopinet C, Couloignier V, Fakhry N, et al. Recommandations de la SFORL (version courte) sur les malformations lymphatiques cervicales de l'adulte et de l'enfant : le diagnostic. Annales françaises d'Oto-rhino-laryngologie et de Pathologie Cervico-faciale. 1 avr 2019;136(2):110-4.
6. Hassanein AH, Mulliken JB, Fishman SJ, Quatrano NA, Zurakowski D, Greene AK. Lymphatic malformation: risk of progression during childhood and adolescence. J Craniofac Surg. janv 2012;23(1):149-52.
7. Luks VL, Kamitaki N, Vivero MP, Uller W, Rab R, Bovée JVMG, et al. Lymphatic and other vascular malformative/overgrowth disorders are caused by somatic mutations in PIK3CA. J Pediatr. avr 2015;166(4):1048-1054.e1-5.
8. Zenner K, Cheng CV, Jensen DM, Timms AE, Shivaram G, Bly R, et al. Genotype correlates with clinical severity in PIK3CA-associated lymphatic malformations. JCI Insight. 1 nov 2019;4(21).
9. Martinez-Corral I, Zhang Y, Petkova M, Ortsäter H, Sjöberg S, Castillo SD, et al. Blockade of VEGF-C signaling inhibits lymphatic malformations driven by oncogenic PIK3CA mutation. Nat Commun. 8 juin 2020;11(1):2869.
10. Wassef M, Blei F, Adams D, Alomari A, Baselga E, Berenstein A, et al. Vascular Anomalies Classification: Recommendations From the International Society for the Study of Vascular Anomalies. Pediatrics. juill 2015;136(1):e203-214.
11. Perkins JA. New Frontiers in Our Understanding of Lymphatic Malformations of the Head and Neck: Natural History and Basic Research. Otolaryngologic Clinics of North America. 1 févr 2018;51(1):147-58.
12. Peranteau WH, Iyoob SD, Boelig MM, Khalek N, Moldenhauer JS, Johnson MP, et al. Prenatal growth characteristics of lymphatic malformations. J Pediatr Surg. janv 2017;52(1):65-8.
13. Olive A, Moldenhauer JS, Laje P, Johnson MP, Coleman BG, Victoria T, et al. Axillary lymphatic malformations: Prenatal evaluation and postnatal outcomes. J Pediatr Surg. oct 2015;50(10):1711-5.
14. Jiao-Ling L, Hai-Ying W, Wei Z, Jin-Rong L, Kun-Shan C, Qian F. Treatment and prognosis of fetal lymphangioma. Eur J Obstet Gynecol Reprod Biol. déc 2018;231:274-9.
15. Hawkins CM, Chewning RH. Diagnosis and Management of Extracranial Vascular Malformations in Children: Arteriovenous Malformations, Venous Malformations, and Lymphatic Malformations. Semin Roentgenol. oct 2019;54(4):337-48.
16. Heit JJ, Do HM, Prestigiacomo CJ, Delgado-Almandoz JA, English J, Gandhi CD, et al. Guidelines and parameters: percutaneous sclerotherapy for the treatment of head and neck venous and lymphatic malformations. J Neurointerv Surg. 2017;9(6):611-7.

17. Iacobas I, Adams DM, Pimpalwar S, Phung T, Blei F, Burrows P, et al. Multidisciplinary guidelines for initial evaluation of complicated lymphatic anomalies-expert opinion consensus. Pediatr Blood Cancer. janv 2020;67(1):e28036.
18. Dompmartin A, Ballieux F, Thibon P, Lequerrec A, Hermans C, Clapuyt P, et al. Elevated D-dimer level in the differential diagnosis of venous malformations. Arch Dermatol. nov 2009;145(11):1239-44.
19. Casassa E, Bergeron A, Maruani A, Labreze C, Barbarot S, Aubert H, et al. Factors influencing quality of life in children with low-flow vascular malformations: a qualitative study using focus groups. J Eur Acad Dermatol Venereol. 19 nov 2020;
20. Phang MJ, Courtemanche DJ, Bucevska M, Malic C, Arneja JS. Spontaneously Resolved Macrocystic Lymphatic Malformations: Predictive Variables and Outcomes. Plast Surg (Oakv). févr 2017;25(1):27-31.
21. Perkins JA, Maniglia C, Magit A, Sidhu M, Manning SC, Chen EY. Clinical and radiographic findings in children with spontaneous lymphatic malformation regression. Otolaryngol Head Neck Surg. juin 2008;138(6):772-7.
22. Schreiber A, Soupre V, Kadlub N, Galliani E, Picard A, Chrétien-Marquet B, et al. Does surgery of lymphatic malformations lead to an increase in superficial lymphangiectasia? A retrospective study of 43 patients. Br J Dermatol. déc 2019;181(6):1324-5.
23. Horbach SER, Lokhorst MM, Saeed P, de Goüyon Matignon de Pontouraude CMF, Rothová A, van der Horst CMAM. Sclerotherapy for low-flow vascular malformations of the head and neck: A systematic review of sclerosing agents. J Plast Reconstr Aesthet Surg. mars 2016;69(3):295-304.
24. Tu JH, Do HM, Patel V, Yeom KW, Teng JMC. Sclerotherapy for lymphatic malformations of the head and neck in the pediatric population. J Neurointerv Surg. oct 2017;9(10):1023-6.
25. Lisan Q, Villepelet A, Parodi M, Garabedian E-N, Blouin MJ, Couloigner V, et al. Value of radiofrequency ablation in the management of retropharyngeal lymphatic malformation. International Journal of Pediatric Otorhinolaryngology. avr 2016;83:37-40.
26. Lam SC, Yuen HKL. Medical and sclerosing agents in the treatment of orbital lymphatic malformations: what's new? Curr Opin Ophthalmol. sept 2019;30(5):380-5.
27. Thomas DM, Wieck MM, Grant CN, Dossa A, Nowicki D, Stanley P, et al. Doxycycline Sclerotherapy Is Superior in the Treatment of Pediatric Lymphatic Malformations. J Vasc Interv Radiol. déc 2016;27(12):1846-56.
28. De Maria L, De Sanctis P, Tollefson M, Mardini S, Garrity JA, Morris PP, et al. Sclerotherapy for low-flow vascular malformations of the orbital and periocular regions: Systematic review and meta-analysis. Surv Ophthalmol. févr 2020;65(1):41-7.
29. De Maria L, De Sanctis P, Balakrishnan K, Tollefson M, Brinjikji W. Sclerotherapy for lymphatic malformations of head and neck: Systematic review and meta-analysis. J Vasc Surg Venous Lymphat Disord. janv 2020;8(1):154-64.
30. Balakrishnan K, Menezes MD, Chen BS, Magit AE, Perkins JA. Primary surgery vs primary sclerotherapy for head and neck lymphatic malformations. JAMA Otolaryngol Head Neck Surg. janv 2014;140(1):41-5.
31. Wang S, Du J, Liu Y, Zhang J, Ge W, Zhang Y, et al. Clinical analysis of surgical treatment for head and neck lymphatic malformations in children: a series of 128 cases. Acta Otolaryngol. août 2019;139(8):713-9.
32. Leboulanger N, Roger G, Caze A, Enjolras O, Denoyelle F, Garabedian E-N. Utility of radiofrequency ablation for haemorrhagic lingual lymphangioma. International Journal of Pediatric Otorhinolaryngology. juill 2008;72(7):953-8.

33. Savas JA, Ledon J, Franca K, Chacon A, Zaiac M, Nouri K. Carbon dioxide laser for the treatment of microcystic lymphatic malformations (lymphangioma circumscriptum): a systematic review. Dermatol Surg. août 2013;39(8):1147-57.
34. Langbroek GB, Horbach SE, van der Vleuten CJ, Ubbink DT, van der Horst CM. Compression therapy for congenital low-flow vascular malformations of the extremities: A systematic review. Phlebology. févr 2018;33(1):5-13.
35. Hammill AM, Wentzel M, Gupta A, Nelson S, Lucky A, Elluru R, et al. Sirolimus for the treatment of complicated vascular anomalies in children. Pediatr Blood Cancer. 1 déc 2011;57(6):1018-24.
36. Parker VER, Keppler-Noreuil KM, Faivre L, Luu M, Oden NL, De Silva L, et al. Safety and efficacy of low-dose sirolimus in the PIK3CA-related overgrowth spectrum. Genet Med. 2019;21(5):1189-98.
37. Strychowsky JE, Rahbar R, O'Hare MJ, Irace AL, Padua H, Trenor CC. Sirolimus as treatment for 19 patients with refractory cervicofacial lymphatic malformation. Laryngoscope. 2018;128(1):269-76.
38. Fourgeaud C, Simon L, Benoughidane B, Vignes S. [Lymphedema in patients treated with sirolimus: 15 cases]. Rev Med Interne. mars 2019;40(3):151-7.
39. Mizuno T, Fukuda T, Emoto C, Mobberley-Schuman PS, Hammill AM, Adams DM, et al. Developmental pharmacokinetics of sirolimus: Implications for precision dosing in neonates and infants with complicated vascular anomalies. Pediatr Blood Cancer. août 2017;64(8).
40. Nadal M, Giraudeau B, Tavernier E, Jonville-Bera A-P, Lorette G, Maruani A. Efficacy and Safety of Mammalian Target of Rapamycin Inhibitors in Vascular Anomalies: A Systematic Review. Acta Derm Venereol. mai 2016;96(4):448-52.
41. Adams DM, Trenor CC, Hammill AM, Vinks AA, Patel MN, Chaudry G, et al. Efficacy and Safety of Sirolimus in the Treatment of Complicated Vascular Anomalies. Pediatrics. févr 2016;137(2):e20153257.
42. Freixo C, Ferreira V, Martins J, Almeida R, Caldeira D, Rosa M, et al. Efficacy and safety of sirolimus in the treatment of vascular anomalies: A systematic review. J Vasc Surg. janv 2020;71(1):318-27.
43. Maruani A, Brown S, Lorette G, Pondaven-Letourmy S, Herbreteau D, Eisenbaum A. Lack of Effect of Propranolol in the Treatment of Lymphangioma in Two Children: Lack of Effect of Propranolol in the Treatment of Lymphangioma. Pediatric Dermatology. mai 2013;30(3):383-5.
44. Shoji MK, Shishido S, Freitag SK. The Use of Sirolimus for Treatment of Orbital Lymphatic Malformations: A Systematic Review. Ophthalmic Plast Reconstr Surg. 9 déc 2019;
45. Triana P, Miguel M, Díaz M, Cabrera M, López Gutiérrez JC. Oral Sirolimus: An Option in the Management of Neonates with Life-Threatening Upper Airway Lymphatic Malformations. Lymphat Res Biol. oct 2019;17(5):504-11.
46. Rössler J, Baselga E, Davila V, Celis V, Diociaiuti A, El Hachem M, et al. Severe adverse events during sirolimus « off-label » therapy for vascular anomalies. Pediatr Blood Cancer. 13 févr 2021;e28936.
47. Le Sage S, David M, Dubois J, Powell J, McCuaig CC, Théorêt Y, et al. Efficacy and absorption of topical sirolimus for the treatment of vascular anomalies in children: A case series. Pediatr Dermatol. juill 2018;35(4):472-7.
48. Wang S, Zhang J, Ge W, Liu Y, Guo Y, Liu Y, et al. Efficacy and safety of oral sildenafil in treatment of pediatric head and neck lymphatic malformations. Acta Otolaryngol. juin 2017;137(6):674-8.

49. Leboulanger N. Propranolol Therapy for Hemorrhagic Lymphangioma of the Tongue. Arch Otolaryngol Head Neck Surg. 1 août 2011;137(8):813.
50. Venot Q, Blanc T, Rabia SH, Berteloot L, Ladraa S, Duong J-P, et al. Targeted therapy in patients with PIK3CA-related overgrowth syndrome. Nature. juin 2018;558(7711):540-6.
51. Laje P, Peranteau WH, Hedrick HL, Flake AW, Johnson MP, Moldenhauer JS, et al. Ex utero intrapartum treatment (EXIT) in the management of cervical lymphatic malformation. J Pediatr Surg. févr 2015;50(2):311-4.
52. Chen A-W, Wang T, Huang Y-Y, Liu S-H. Multistage Sclerotherapy for Extensive Lymphatic Malformations With Airway Involvement in Infant: A Protocol to Prevent Tracheotomy. J Oral Maxillofac Surg. sept 2017;75(9):1882-90.
53. Meurisse V, Denamur S, Herbreteau D, Le Touze A, Favrais G, Pondaven-Letourmy S, et al. Efficacy of sirolimus combined with sclerotherapy for giant cervical lymphatic macrocystic malformations: two newborn cases. Eur J Dermatol. 1 févr 2019;29(1):90-1.
54. Chaudry G, Guevara CJ, Rialon KL, Kerr C, Mulliken JB, Greene AK, et al. Safety and efficacy of bleomycin sclerotherapy for microcystic lymphatic malformation. Cardiovasc Intervent Radiol. déc 2014;37(6):1476-81.
55. Nassiri N, Rootman J, Rootman DB, Goldberg RA. Orbital lymphaticovenous malformations: Current and future treatments. Survey of Ophthalmology. 1 sept 2015;60(5):383-405.
56. Wagner KM, Lokmic Z, Penington AJ. Prolonged antibiotic treatment for infected low flow vascular malformations. Journal of Pediatric Surgery. 1 avr 2018;53(4):798-801.
57. Vahidnezhad H, Youssefian L, Uitto J. Molecular Genetics of the PI3K-AKT-mTOR Pathway in Genodermatoses: Diagnostic Implications and Treatment Opportunities. Journal of Investigative Dermatology. 1 janv 2016;136(1):15-23.
58. Ozeki M, Fujino A, Matsuoka K, Nosaka S, Kuroda T, Fukao T. Clinical Features and Prognosis of Generalized Lymphatic Anomaly, Kaposiform Lymphangiomatosis, and Gorham-Stout Disease. Pediatr Blood Cancer. mai 2016;63(5):832-8.
59. Brouillard P, Boon L, Vikkula M. Genetics of lymphatic anomalies. J Clin Invest. mars 2014;124(3):898-904.
60. Blatt J, Finger M, Price V, Crary SE, Pandya A, Adams DM. Cancer Risk in Klippel-Trenaunay Syndrome. Lymphat Res Biol. déc 2019;17(6):630-6.
61. Vahidnezhad H, Youssefian L, Uitto J. Klippel-Trenaunay syndrome belongs to the PIK3CA-related overgrowth spectrum (PROS). Exp Dermatol. janv 2016;25(1):17-9.
62. Rodriguez-Laguna L, Ibañez K, Gordo G, Garcia-Minaur S, Santos-Simarro F, Agra N, et al. CLAPO syndrome: identification of somatic activating PIK3CA mutations and delineation of the natural history and phenotype. Genet Med. 2018;20(8):882-9.
63. de Serres LM, Sie KC, Richardson MA. Lymphatic malformations of the head and neck. A proposal for staging. Arch Otolaryngol Head Neck Surg. mai 1995;121(5):577-82.
64. Berg EE, Sobol SE, Jacobs I. Laryngeal obstruction by cervical and endolaryngeal lymphatic malformations in children: proposed staging system and review of treatment. Ann Otol Rhinol Laryngol. sept 2013;122(9):575-81.