

# Protocole National de Diagnostic et de Soins (PNDS) Neurofibromatose 1

Texte du PNDS

**Centre de référence labellisé NEUROFIBROMATOSES**



**Août 2021**

# Sommaire

## Liste des abréviations

## Synthèse à destination des médecins traitants

### 1 Introduction

1.1 La neurofibromatose 1

1.2 Objectifs du protocole national de diagnostic et de soins

1.3 Méthode de travail

### 2 Diagnostic et évaluation initiale

2.1 Objectifs principaux

2.2 Professionnels impliqués

2.3 Confirmation du diagnostic

2.4 Diagnostic moléculaire

### 3 Annonce du diagnostic et information du patient

3.1 L'annonce du diagnostic

3.2 Conseil génétique

### 4 Principales manifestations et complications

4.1 Manifestations dermatologiques

4.2 Manifestations ophtalmologiques

4.3 Manifestations rhumatologiques et orthopédiques

4.4 Manifestations endocriniennes

4.5 Manifestations cardiaques et vasculaires

4.6 Manifestations pulmonaires

4.7 Manifestations neurologiques

4.8 Cancers

4.9 Douleur

4.10 Retentissement psychologique personnel et familial

### 5 Évaluation de la sévérité et du pronostic

5.1 Définition d'une NF1 « compliquée »

5.2 Dépister les patients à haut risque de complications

5.3 Évaluation du retentissement physique et psychologique

### 6 Prise en charge thérapeutique

6.1 Manifestations dermatologiques

6.2 Manifestations rhumatologiques et orthopédiques

6.3 Manifestations neurologiques

6.4 Tumeur maligne des gaines nerveuses périphériques

6.5 Douleur

6.6 Retentissement psychologique personnel et familial et impact sur la qualité de vie

6.7 Prise en charge sociale

6.8 Anti-MEK dans le cadre de la NF1

### 7. Grossesse et NF1

### 8 Cas particulier de la neurofibromatose segmentaire (ou mosaïque)

## **9 Suivi**

### **9.1 Objectifs**

### **9.2 Professionnels impliqués (et modalités de coordination)**

### **9.3 Rythme et contenu des consultations**

## **Liste des abréviations**

AAH	Allocation aux Adultes Handicapés
AEEH	Allocation d'Éducation de l'Enfant Handicapé
ALD	Affection de Longue Durée
AMM	Autorisation de Mise sur le Marché
ANSM	Agence nationale de sécurité du médicament et des produits de santé
AVC	Accident Vasculaire Cérébral
BMP-2	Bone morphogenetic protein 2
BRCA1	BReast CANcer gene
CDKN	Cyclin dependent kinase inhibitor
CHU	Centre Hospitalier Universitaire
CPDPN	Centre Pluridisciplinaire de Diagnostic Prénatal
DLQI	Dermatology Life Quality Index
DPI	Diagnostic Pré-Implantatoire
DPN	Diagnostic Prénatal
DPNI	Diagnostic prénatal non invasif
FDG	Fluorodésoxyglucose
FNCLCC	Fédération Nationale des Centres de Lutte Contre le Cancer
GCC	Ganglion cell complex
GH	Growth Hormone
GIST	Gastrointestinal stromal tumor
GVO	Gliome des Voies Optiques
HAS	Haute Autorité de Santé
HTA	Hypertension Artérielle
HTAP	Hypertension artérielle pulmonaire
INCa	Institut National du Cancer
IRM	Imagerie par Résonance Magnétique
LMMJ	Leucémie myélomonocytaire juvénile
MAPA	Mesure Ambulatoire de la Pression Artérielle
MDPH	Maison Départementale des Personnes Handicapées
PDGFRA	Platelet-derived growth factor receptor A
PNDS	Protocole National de Diagnostic et de Soins
NetSarc-ResOs	Réseau de Référence Clinique des Sarcomes
NF	Neurofibromes
NF1	Neurofibromatose 1
NFS	Numération de la formule sanguine
NIH	National Institutes of Health
NYHA	New York Heart Association
OBNI	Objets Brillants Non Identifiés
OCT	Optical Coherence Tomography
ORL	Oto-Rhino-Laryngologistes

PCR	Polymerase Chain Reaction
QI	Quotient Intellectuel
RCP	Réunion de concertation pluridisciplinaire
RESAP	REseau Sarcome AP-HP
RNFL	Retinal Nerve Fiber Layer
RRePS	Réseau de Référence en Pathologie des Sarcomes
RTU	Recommandation temporaire d'utilisation
SNC	Système nerveux central
SPRED1	Sprouty-related, EVH1 domain containing 1 protein
SUV	Standard Uptake Value
TA	Tension artérielle
TCL	Taches café-au-lait
TDAH	Trouble de déficit de l'attention avec ou sans hyperactivité
TDM	Tomodensitométrie
TSA	Trouble du spectre de l'autisme
TEP	Tomographie par émission de positons
TERT	Telomerase reverse transcriptase
TMGNP	Tumeur maligne des gaines nerveuses périphériques
SEP	Sclérose en plaques

# Synthèse à destination du médecin traitant

La neurofibromatose 1 (NF1) ou maladie de Von Recklinghausen, est une maladie multiviscérale d'origine génétique, fréquente et de sévérité très variable. Elle est transmise sur le mode autosomique dominant. Cependant, il s'agit de mutations de novo dans 50% des cas.

Le diagnostic de NF1 est avant tout clinique et repose sur les critères du NIH de 1988 mis à jour en 2021

## Critères diagnostiques de NF1 révisés en 2021

### A. En l'absence de parent atteint de NF1, le diagnostic de NF1 est posé chez un individu lorsqu'au moins deux critères sont présents parmi les suivants :

Au moins six TCL de plus de 5 mm de diamètre chez un enfant pré-pubère et de plus de 15 mm chez un individu pubère.
Des lentigines dans les plis axillaires et/ou inguinaux. * #
Au moins deux neurofibromes quel qu'en soit le type, ou un neurofibrome plexiforme.
Un gliome des voies optiques.
Au moins deux nodules de Lisch identifiés à l'examen à la lampe à fente, ou au moins deux anomalies choroïdiennes (CA) - définies comme des taches hyper-réfléctives mises en évidence en tomographie par cohérence optique (OCT) / sur les clichés en proche infra-rouge (NIR).
Une lésion osseuse identifiée parmi les suivantes : dysplasie du sphénoïde **, courbure antérolatérale du tibia ou pseudarthrose d'un os long.
Un variant pathogène hétérozygote du gène NF1, avec une fraction allélique de 50% dans un tissu apparemment normal tels que les globules blancs.

### B. Chez un enfant qui présente un parent répondant aux critères diagnostiques de NF1 spécifiés en A, la présence d'au moins un critère de A permet de poser le diagnostic de NF1.

\* : Si seules sont présentes les TCL et les lentigines, le diagnostic le plus probable est celui de NF1 mais le patient peut exceptionnellement présenter une autre pathologie dont le syndrome de Legius.

#: Au moins un des deux types de lésions pigmentées (TCL ou lentigines) doit être de topographie bilatérale.

\*\* : La dysplasie d'une aile sphénoïdale ne constitue pas un critère indépendant en cas de neurofibrome plexiforme orbitaire homolatéral.

La cinétique d'apparition des lésions est habituellement la suivante : taches café-au-lait ; neurofibrome plexiforme ; lentigines (ou éphélides) axillaires et/ou inguinales ; nodules de Lisch ; neurofibromes sous-cutanés ; neurofibromes cutanés. Les lésions

osseuses caractéristiques de la NF1 sont détectées au cours de la première année de vie et le gliome des voies optiques symptomatique apparaît souvent dans la petite enfance (3 à 6 ans).

Tout enfant présentant au moins 1 critère ou tout adulte présentant  $\geq 2$  critères diagnostiques de la NF1 doivent être adressés à un expert pour l'évaluation initiale, incluant la confirmation diagnostique, et décision de la stratégie de surveillance.

La NF1 est une maladie à expression clinique hétérogène : des patients NF1 présentent un tableau non compliqué, c'est le cas le plus fréquent, mais d'autres développent des complications rares qui peuvent atteindre chaque système du corps humain. Les facteurs associés à un risque de morbi-mortalité doivent être recherchés ainsi que les principales complications lors de chaque consultation auprès du médecin traitant (cf. chapitre 5).

Le traitement de la NF1 repose sur une surveillance spécifique visant à reconnaître précocement les complications et à les traiter à mesure qu'elles surviennent.

En l'absence de complication, la surveillance clinique doit être annuelle pour les enfants et adultes. Cette surveillance doit être réalisée par un spécialiste de la NF1 annuellement pour les enfants et pour les adultes avec un phénotype à risque et un phénotype "compliqué" ou tous les 2 à 3 ans pour les adultes sans phénotype à risque ni complication. Les autres consultations pourront être effectuées par le médecin traitant, le dermatologue ou le pédiatre de ville ou hospitalier, ou tout autre spécialiste en charge.

#### CONTACTS UTILES (cf. Annexe 2)

- Centre de référence labellisé neurofibromatoses
- Centres de compétences régionaux
- Associations de patients

# **1- Introduction**

## **1.1 La neurofibromatose 1**

La neurofibromatose 1 (NF1) est une génodermatose autosomique dominante. C'est une des maladies génétiques les plus fréquentes. Les études épidémiologiques rapportent une prévalence comprise entre 1/3000 et 1/6000 et une incidence à la naissance entre 1/2558 et 1/3333 (1-6). Cependant, près de la moitié des mutations du gène *NF1* responsables de la maladie sont sporadiques (7, 8). *NF1* est un gène suppresseur de tumeur localisé sur le chromosome 17q11.2, codant une protéine ubiquitaire : la neurofibromine (9-12). La pénétrance est quasi complète dès l'enfance (95% à 8 ans et près de 100% à 20 ans), mais la NF1 est caractérisée par une variabilité de son expression clinique qu'on peut retrouver même au sein de la même famille (13). Bien que les lésions dermatologiques soient souvent au premier plan, la NF1 est une maladie touchant de multiples organes. Le diagnostic est avant tout clinique et repose sur les critères NIH (*National Institutes of Health*) établis en 1988 (14) et révisés en 2021(15). Elle est associée à un risque accru de cancers et une diminution de l'espérance de vie d'environ 10-15 ans par rapport à la population générale (16-22). Le risque tumoral et l'évolution imprévisible de la maladie imposent une surveillance régulière. Le traitement de la NF1 repose ainsi sur une surveillance spécifique visant à reconnaître précocement les complications et à les traiter à mesure qu'elles surviennent.

## **1.2 Objectifs du protocole national de diagnostic et de soins**

L'objectif de ce protocole national de diagnostic et de soins (PNDS) est d'explicitier aux professionnels concernés la prise en charge diagnostique et thérapeutique optimale actuelle et le parcours de soins d'un patient atteint de NF1. Il a pour but d'optimiser et d'harmoniser la prise en charge et le suivi de la maladie rare sur l'ensemble du territoire. Il permet également d'identifier les spécialités pharmaceutiques utilisées dans une indication non prévue dans l'Autorisation de mise sur le marché (AMM) ainsi que les spécialités, produits ou prestations nécessaires à la prise en charge des patients mais non habituellement pris en charge ou remboursés.

Ce PNDS peut servir de référence au médecin traitant (médecin désigné par le patient auprès de la Caisse d'assurance maladie) en concertation avec le médecin spécialiste notamment au moment d'établir le protocole de soins conjointement avec le médecin conseil et le patient, dans le cas d'une demande d'exonération du ticket modérateur au titre d'une affection hors liste.

Le PNDS ne peut cependant pas envisager tous les cas spécifiques, toutes les comorbidités ou complications, toutes les particularités thérapeutiques, tous les protocoles de soins hospitaliers, etc. Il ne peut pas revendiquer l'exhaustivité des conduites de prise en charge possibles, ni se substituer à la responsabilité individuelle du médecin vis-à-vis de son patient. Le protocole décrit cependant la prise en charge de référence d'un patient atteint de neurofibromatose 1. Il doit être mis à jour en fonction des données nouvelles validées.

Le présent PNDS a été élaboré selon la « Méthode d'élaboration d'un protocole national de diagnostic et de soins pour les maladies rares » publiée par la Haute Autorité de Santé en 2012 (guide méthodologique disponible sur le site de la HAS : [www.has-sante.fr](http://www.has-sante.fr)).

### **1.3 Méthode de travail**

Le PNDS pour la Neurofibromatose 1 avait initialement été élaboré en 2016 par le réseau NF-France, avec le soutien méthodologique de la Haute Autorité de Santé (HAS), en application des dispositions du plan national maladies rares 2005-2008. Notre groupe d'experts sur la NF1 a réalisé les précédentes recommandations sur la base d'une recherche bibliographique de 1966 à 1999 initialement, suivie d'une revue de la littérature des articles publiés entre le 1<sup>er</sup> janvier 2000 et le 11 août 2013. Il est renouvelé en 2021.

Pour cette mise à jour, le groupe de travail a consulté les principales références de la littérature (essais cliniques, études de cohortes cliniques et grandes séries de cas) et les principaux ouvrages de génétique, pédiatrie, médecine interne, dermatologie et neurologie, adulte et pédiatrique, publiés en langue anglaise et française indexés dans Pubmed de août 2013 à décembre 2020, à partir du mot-clé « neurofibromatosis 1 ». Seuls les articles concernant les manifestations cliniques et la prise en charge ont été retenus. Seuls les articles pertinents avec le meilleur niveau de preuve par thématique ont été pris en compte pour la rédaction d'un 1<sup>er</sup> texte soumis à l'expertise de divers professionnels prenant en charge fréquemment des patients atteints de NF1. Chaque expert, en fonction de ses propres connaissances, a ajouté les références manquantes qui auraient pu être omises ou retirées ou en dehors des dates de recherche initiale. Lorsque les données étaient absentes ou insuffisantes, des avis d'experts ont été fournis. Ces recommandations sur la prise en charge clinique sont dérivées d'un consensus entre cette littérature et l'expertise collective des auteurs, méthode retenue dans le contexte des maladies rares.

## **2 Diagnostic et évaluation initiale**

### **2.1 Objectifs principaux**

- Établir un diagnostic précoce de NF1
- Annoncer le diagnostic
- Présenter les différents aspects de la prise en charge
- Dépister les complications
- Identifier les patients à risque de complications

### **2.2 Professionnels impliqués (et modalités de coordination)**

Ces recommandations s'adressent à l'ensemble du personnel médical et paramédical prenant en charge les patients atteints de NF1. Ces professionnels travaillent conjointement et sont coordonnés par l'un des médecins du centre de référence ou de compétence sur la NF1.

<b>Professionnels concernés par les recommandations</b>	<b>Champs de compétences</b>
Anatomopathologistes	Diagnostic des différentes lésions cutanées ou sous-cutanées, et des tumeurs
Cancérologues	Traitement des tumeurs de bas grades ou de hauts grades
Cardiologues	Prise en charge des anomalies cardio-vasculaires
Chirurgiens plasticiens et reconstructeurs, chirurgiens maxillo-faciaux	Traitements des neurofibromes
Chirurgiens viscéraux	Exérèse de neurofibromes internes, tumeurs malignes
Dermatologues	Dépistage, diagnostic, surveillance
Endocrinologues	Prise en charge des troubles endocriniens tels que la puberté précoce, le retard staturo-pondéral, le phéochromocytome
Ergothérapeutes, Psychomotriciens	Diagnostic et prise en charge des troubles de la motricité globale et fine
Gastro-entérologues	Diagnostic et prise en charge des tumeurs stromales gastro-intestinales (GIST) et neuroendocrines digestives
Génétiiciens cliniciens, conseillers en génétique et biologistes	Diagnostic moléculaire, conseil génétique, diagnostic préimplantatoire, diagnostic prénatal et diagnostic prénatal non invasif.
Gynécologue	Prise en charge obstétricale, diagnostic préimplantatoire, surveillance mammaire
Infirmières	Dépistage, diagnostic, surveillance

Pneumologues	Évaluation et prise en charge du retentissement respiratoire des déformations rachidiennes
Pédiatres (neuropédiatres, pédiatres oncologues, pédiatres endocrinologues, neuropsychologues)	Surveillance et prise en charge des enfants atteints de NF1. Surveillance du développement et dépistage des troubles des apprentissages. Dépistage et prise en charge des atteintes d'organes ou d'un trouble de la croissance.
Psychiatres, psychologues	Dépistage, diagnostic et surveillance des troubles psychologiques et psychiatriques
Néphrologues	Dépistage et surveillance des anomalies vasculaires à retentissement rénal et de l'hypertension artérielle
Neurologues	Diagnostic, surveillance des complications et traitement du gliome des voies optiques (GVO) et de l'épilepsie
Neurochirurgiens	Traitement des complications principalement des gliomes de bas grades du système nerveux central (SNC)
Médecins généralistes	Dépistage, diagnostic, surveillance
Ophthalmologues	Dépistage, diagnostic, surveillance notamment des GVO
Otorhinolaryngologistes (ORL)	Traitement des neurofibromes de la face et cervicaux, dépistage de l'hypoacousie et de l'atteinte des nerfs crâniens par des neurofibromes, possible en dehors de la neurofibromatose 2
Orthopédistes	Traitement des complications squelettiques, y compris la scoliose
Orthophonistes, médecins phoniatres	Diagnostic et prise en charge des troubles des langages oral et écrit et des compétences mathématiques
Radiologues	Dépistage, diagnostic, surveillance des tumeurs
Equipe de rééducation fonctionnelle	Prise en charge et rééducation des complications neurologiques et rhumatologiques

## 2.3 Confirmation du diagnostic

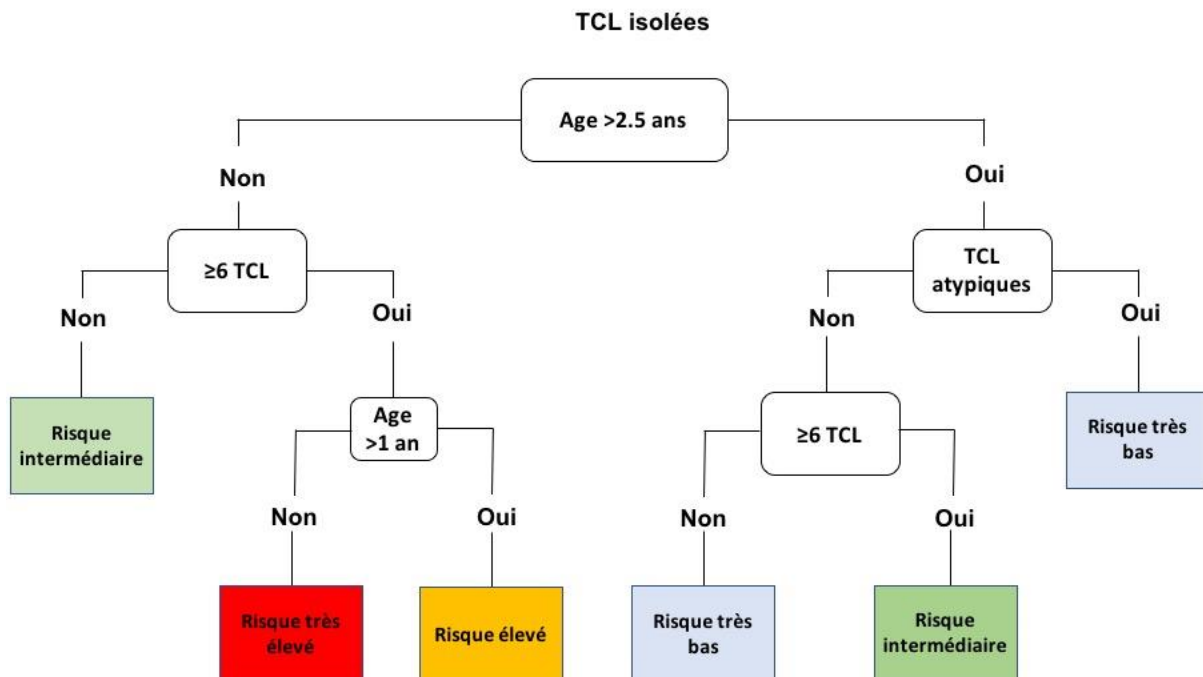
Le diagnostic de NF1 est avant tout clinique et repose sur les critères du NIH de 1988 (Tableau 1) qui ont été mis à jour en 2021 (Tableau 2) (14). Les critères de 1988 sont validés chez les enfants et les adultes. En effet, dès 8 ans, 97% des enfants NF1 présentent au moins 2 critères permettant d'affirmer le diagnostic (13). La cinétique d'apparition des lésions est habituellement la suivante : taches café-au-lait (TCL) ; neurofibrome (NF) plexiforme ; lentigines (ou éphélides) axillaires et/ou inguinales ; nodules de Lisch ; NF sous-cutanés ; NF cutanés (13, 23). Les lésions osseuses caractéristiques de la NF1 sont détectées au cours de la première année de vie et le gliome des voies optiques (GVO) symptomatique apparaît souvent dans la petite enfance (3 à 6 ans) (13, 24, 25).

**Tableau 1 - Critères diagnostiques de la NF1 (conférence de consensus du NIH de 1988)**

<b>Critères diagnostiques de la NF1 (conférence de consensus du NIH de 1988)</b>
<b>Diagnostic retenu en présence de <math>\geq 2</math> critères cliniques</b>
$\geq 6$ taches café-au-lait > 5mm dans leur plus grand diamètre chez les individus pré-pubères > 15mm après la puberté
$\geq 2$ neurofibromes quel qu'en soit le type ou $\geq 1$ neurofibrome plexiforme
Lentigines axillaires ou inguinales
1 gliome des voies optiques
$\geq 2$ nodules de Lisch
Une lésion osseuse caractéristique comme une dysplasie du sphénoïde, un amincissement de la corticale des os longs avec ou sans pseudarthrose
Un parent du premier degré atteint de NF1 selon les critères précédents

Une révision des critères diagnostiques du NIH de 1988 était nécessaire car ils se sont avérés insuffisants pour établir un diagnostic à un âge précoce. En effet, 50% des enfants de moins de 2 ans atteints de NF1 sporadique remplissent un critère, entraînant souvent un retard dans le diagnostic (13, 26). De plus, la présence de plusieurs taches café-au-lait (TCL) peut être associée à d'autres syndromes tel que le syndrome de Legius (27, 28). Dans une étude de 71 patients de moins de 20 ans avec six TCL ou plus et aucun autre critère de NF1, 66% avaient une NF1, 9% avaient un syndrome de Legius et 25% n'avaient aucune maladie associée (29). Pour tenter d'intégrer et d'améliorer les critères diagnostiques du NIH, une étude a proposé un algorithme simple permettant de classer les enfants avec des TCL isolées et n'ayant aucun parent atteint de NF1 comme étant à risque faible ou élevé d'être atteint d'une NF1, avant d'effectuer une étude moléculaire (30) (Figure 1).

**Figure 1 – Algorithme permettant de classier le risque d’être atteint de NF1, chez les enfants avec des TCL isolées et n’ayant aucun parent atteint de NF1**



*TCL : Taches café-au-lait*

Les critères diagnostiques du NIH de 1988, certes très spécifiques, mais peu sensibles durant la petite enfance, peuvent conduire à un diagnostic retardé, impliquant des répercussions cliniques et psychologiques pour les patients et leurs proches. Appuyés sur une liste de signes cliniques (cutanés et extra-cutanés) et radiologiques récemment décrits, et sur la disponibilité des tests moléculaires de nouvelle génération, des critères diagnostiques modifiés du NIH avaient été proposés (Tableau 3) (29, 31-36). Un comité d’experts internationaux a récemment révisé ces critères diagnostiques, utilisant une méthodologie de questionnaire « Delphi » et de conférences de consensus (Tableau 2)(15, 34).

**Tableau 2 - Critères diagnostiques de NF1 révisés en 2021**

**C. En l'absence de parent atteint de NF1, le diagnostic de NF1 est posé chez un individu lorsqu'au moins deux critères sont présents parmi les suivants :**

Au moins six TCL de plus de 5 mm de diamètre chez un enfant pré-pubère et de plus de 15 mm chez un individu pubère.
Des lentigines dans les plis axillaires et/ou inguinaux. * #
Au moins deux neurofibromes quel qu'en soit le type, ou un neurofibrome plexiforme.
Un gliome des voies optiques.
Au moins deux nodules de Lisch identifiés à l'examen à la lampe à fente, ou au moins deux anomalies choroïdiennes (CA) - définies comme des taches hyper-réfléctives mises en évidence en tomographie par cohérence optique (OCT) / sur les clichés en proche infra-rouge (NIR).
Une lésion osseuse identifiée parmi les suivantes : dysplasie du sphénoïde **, courbure antérolatérale du tibia ou pseudarthrose d'un os long.
Un variant pathogène hétérozygote du gène NF1, avec une fraction allélique de 50% dans un tissu apparemment normal tels que les globules blancs.

**D. Chez un enfant qui présente un parent répondant aux critères diagnostiques de NF1 spécifiés en A, la présence d'au moins un critère de A permet de poser le diagnostic de NF1.**

\* : Si seules sont présentes les TCL et les lentigines, le diagnostic le plus probable est celui de NF1 mais le patient peut exceptionnellement présenter une autre pathologie dont le syndrome de Legius.

#: Au moins un des deux types de lésions pigmentées (TCL ou lentigines) doit être de topographie bilatérale.

\*\* : La dysplasie d'une aile sphénoïdale ne constitue pas un critère indépendant en cas de neurofibrome plexiforme orbitaire homolatéral.

**Tableau 3 - Signes cliniques, radiologiques et analyse moléculaire proposés pouvant compléter les critères diagnostiques du NIH.**

<b>Biologie moléculaire</b>	Analyse moléculaire du gène <i>NF1</i>
<b>Signe Radiologique</b>	Objets Brillants Non Identifiés sur IRM
<b>Signes cutanés</b>	Xantogranulome juvénile Nævus anémique Macules hypochromiques Hyperpigmentation Malformations vasculaires (taches violines, taches rubis)

<b>Signes extra-cutanés</b>	Taches hyperréfléctives choroïdiennes Augmentation de la circonférence crânienne, hypertélorisme Troubles neuro-développementaux Céphalées et épilepsie Troubles endocriniens (puberté précoce, retard staturo-pondéral, troubles de la minéralisation osseuse, hypovitaminose D) Tumeurs (TMGPN, tumeurs du SNC) Prédisposition aux cancers
-----------------------------	--

## 2.4 Diagnostic moléculaire

Le diagnostic de NF1 reposait sur les critères cliniques du NIH de 1988 dont l'analyse moléculaire du gène *NF1* ne faisait pas partie. La révision de 2021 intégrant ce nouveau critère, souligne l'utilité du recours à l'analyse moléculaire et particulièrement chez les patients présentant un phénotype inhabituel ou un tableau clinique incomplet (15, 37). Chez les enfants ayant des TCL multiples et sans antécédent familial de NF1, l'analyse moléculaire permet de manière quasi-certaine de différencier la NF1 d'autres syndromes tels que le syndrome de Legius, le syndrome de Noonan ou le syndrome de déficit constitutionnel de réparation des mésappariements (29). En effet, le développement des outils d'analyse moléculaire permet aujourd'hui de détecter une mutation dans le gène *NF1* chez 95% des patients atteints (38). Une prise en charge et une surveillance spécifiques précoces peuvent ainsi être organisées ou le diagnostic exclu pour celui des autres syndromes précités. L'identification d'une mutation permet également de préciser le conseil génétique chez les patients et leurs apparentés.

Des tests moléculaires de haute sensibilité sont actuellement disponibles et la mise en œuvre du séquençage de nouvelle génération (NGS) en routine dans les laboratoires de diagnostic permet une analyse beaucoup plus rapide que ce qui était proposé auparavant, tout en conservant une excellente sensibilité (>95%) (38-42). Plus de 3500 mutations du gène *NF1* sont actuellement répertoriées dans la base de données LOVD (<https://www.LOVD.nl/NF1>) (43). Il s'agit de mutations « perte de fonction » de type non-sens, faux-sens, décalage du cadre de lecture ou mutations de sites d'épissage, qui ont pour conséquence d'altérer la synthèse et/ou la fonction protéique de la neurofibromine. Chez 5 à 10% des patients, l'anomalie génétique est une délétion de grande taille emportant le gène *NF1* et une douzaine d'autres gènes à proximité (44-50). Ces grandes délétions peuvent être associées à un phénotype plus sévère caractérisé par un morphotype particulier, des neurofibromes plus précoces et plus nombreux, un déficit intellectuel, un retard de développement, une petite ou une grande taille, et un risque plus élevé de tumeur maligne des gaines nerveuses périphériques (TMGPN) (50-55). En l'état actuel des connaissances, il existe peu de corrélations entre la sévérité des manifestations cliniques et la nature des mutations (42), à l'exception de quelques variants génétiques responsables soit de formes plus modérées ou plus sévères (56-63). On suppose que la variabilité phénotypique pourrait être en partie liée à l'intervention de gènes modificateurs (64-66).

## **3 Annonce diagnostique et information du patient**

### **3.1 L'annonce du diagnostic**

L'annonce du diagnostic d'une maladie génétique telle que la NF1 est un événement critique dans la vie de l'enfant et des parents. Elle peut souvent être un vrai traumatisme, suscitant des émotions fortes telles que l'anxiété d'une maladie inconnue dans les formes non familiales, la culpabilité dans les formes familiales et pour tous, la crainte du devenir et des complications éventuelles (67).

L'annonce du diagnostic doit se faire au cours d'une consultation bien planifiée et dédiée, dans un environnement préservé, en prenant suffisamment de temps. Elle n'est jamais improvisée et doit être réalisée après avis d'expert et/ou résultat des examens complémentaires. L'annonce est adaptée à l'histoire familiale selon qu'il s'agisse d'une forme familiale ou sporadique.

En fonction de l'âge du patient, l'histoire naturelle de la maladie sera abordée ainsi que les risques de complications et la stratégie de suivi personnalisée. A l'annonce du diagnostic, le patient (ou sa famille) doit être informé de l'évolution variable d'un patient à l'autre et des signes d'alerte qui doivent amener à consulter rapidement : douleur, augmentation de taille ou changement de texture d'un NF, déficit neurologique. Le partage de la prise en charge avec d'autres professionnels doit être explicite et la coordination médicale dans l'intérêt du patient mise en avant.

Une prise en charge psychologique personnalisée doit être systématiquement proposée dès l'annonce du diagnostic. Les parents devraient être dirigés vers un conseiller en génétique pour une explication du diagnostic et des différents résultats de consultations et d'examens, l'information sur la maladie, son mode de transmission pour la fratrie actuelle et future ; devront leur être données les coordonnées d'un centre spécialisé (centre de référence ou centre de compétence) et des associations de patients (Annexe 2). Un autre élément essentiel de l'annonce est d'évoquer la possibilité d'atteinte d'autres membres de la famille.

L'information sur les associations de patients est transmise dès les premières consultations mais le contact avec les différentes associations reste une démarche volontaire de la famille ou des patients.

Internet information, hyper-information, hypo-information, désinformation ?

Internet est un mode d'information incontournable pour le patient porteur d'une maladie rare. Ses dangers sont connus : surinformation, absence de validation, divergences des avis ; mais internet est aussi un vecteur d'information primordial, accessible, disponible et sur certains sites validés.

C'est aussi un moyen de partage d'expériences avec d'autres patients (blogs d'association) même s'il y a souvent besoin d'un référent qui personnalise les connaissances retrouvées au cas personnel. Dans la mesure où ce médium est aujourd'hui incontournable, il est préférable d'orienter les patients vers les sites

reconnus et fiables leur permettant d'avoir accès à des données objectives, utiles et bienveillantes.

### 3.2 Conseil génétique

Le conseil génétique est délivré par un médecin formé au conseil génétique ou un conseiller en génétique<sup>1</sup>. Le conseil génétique peut être répété autant de fois que nécessaire. Il s'adresse à tous les patients et les membres de leur famille qui en font la demande. Il est particulièrement important et nécessaire dans les situations suivantes :

- Suite à l'annonce du diagnostic, qu'il s'agisse d'enfants (conseil génétique aux parents) ou d'adultes.
- En amont de la prescription du test génétique : une information claire et adaptée doit être fournie au patient (et/ou à ses parents dans le cas d'un patient mineur) au sujet de la maladie, de la finalité du test génétique, des conséquences personnelles et familiales du résultat, ainsi que sur le droit de ne pas recourir au test génétique. Le résultat de l'analyse moléculaire est rendu dans le cadre d'une consultation individuelle, avec la possibilité d'un accompagnement psychologique si le patient le souhaite<sup>2</sup>.
- Dans le cadre d'un projet parental, pour informer sur les possibilités de recourir à un diagnostic prénatal (DPN), un diagnostic préimplantatoire (DPI) ou un diagnostic prénatal non invasif (DPNI) dans certaines conditions. Le conseil génétique permet aux patients de faire le choix autonome et éclairé de recourir ou non à un de ces diagnostics.

L'identification d'une mutation pathogène ou probablement pathogène chez une personne atteinte de NF1 permet de préciser le conseil génétique pour le patient ainsi que pour ses apparentés, à qui il est alors possible de proposer un diagnostic moléculaire ciblé sur la mutation précédemment mise en évidence. L'identification d'une mutation du gène *NF1* est indispensable pour pouvoir recourir à un diagnostic prénatal (DPN), un diagnostic préimplantatoire (DPI) ou un diagnostic prénatal non invasif (DPNI).

Le risque de transmission de la maladie à la descendance d'une personne atteinte est de 50% à chaque grossesse quel que soit le parent atteint, mère ou père. Cependant, l'expressivité de la maladie étant variable au sein même de la famille, il est impossible de prévoir la sévérité du phénotype pour l'enfant à naître. Le DPN et le DPI peuvent être proposés aux couples à risque de transmettre la maladie, qu'il s'agisse d'une forme familiale (plusieurs personnes atteintes dans la même famille) ou d'une forme sporadique de la maladie (une seule personne atteinte), à condition que l'anomalie moléculaire responsable de la NF1 ait été identifiée au préalable. Un diagnostic prénatal non invasif (DPNI) peut être réalisé lorsque l'anomalie moléculaire

---

<sup>1</sup>Coordonnées des consultations de conseil génétique et conseillers en génétique diplômés sur le site [www.af-cg.fr](http://www.af-cg.fr)

<sup>2</sup>Arrêté du 27 mai 2013 définissant les règles de bonnes pratiques applicables à l'examen des caractéristiques génétiques d'une personne à des fins médicales. JORF n°0130 du 7 juin 2013

recherchée chez le fœtus est d'origine paternelle et qu'il s'agit d'une mutation ponctuelle reconnue comme pathogène.

## **4 Principales manifestations et complications**

### **4.1 Manifestations dermatologiques**

**Les taches café-au-lait (TCL)** sont la première manifestation de la NF1 et surviennent chez 99% des patients (13). Elles apparaissent précocement, souvent dans les 3 premiers mois de vie. Ces macules pigmentées bien délimitées, de taille variable, sont classiquement ovalaires avec des contours nettement tracés. Leur pigmentation (couleur marron) est plus ou moins foncée, et parfois à la limite de la visibilité, notamment chez les patients à phototype foncé. Elles sont mieux visibles en lumière de Wood mais le plus souvent évidente. Elles se multiplient jusqu'à l'âge de 2 ans. Chez l'adulte, les TCL s'éclaircissent, voire disparaissent après la cinquantaine(23).

**Les lentigines** sont également très fréquentes (85%) (68, 69). Il s'agit de TCL millimétriques dont la disposition dans les grands plis est caractéristique de la NF1: plis axillaires, inguinaux, cervical et sous-mammaires (70). Elles se localisent fréquemment au niveau des plis inguinaux, du cou et sous-mammaire. Rarement présentes avant l'âge de 2 ans, on les retrouve à partir de l'âge de 4 à 6 ans (68). Dans certains cas, elles peuvent être disséminées sur l'ensemble du tronc.

Les TCL et les lentigines, appartenant au groupe des manifestations cutanées pigmentées de NF1, n'ont pas de potentiel malin.

**Les neurofibromes (NF)** sont des tumeurs bénignes des gaines nerveuses périphériques de présentation clinique, d'évolution et de pronostic différents. On en distingue plusieurs types classés cliniquement et histologiquement (71).

- Les **NF cutanés** sont des tumeurs molles, certaines dépressibles au toucher, mobiles, de couleur chair, rosée ou violacée répartis sur le corps. Ils peuvent parfois se réduire à de simples macules bleutées dépressibles. Leur taille est très variable d'un individu à l'autre, et chez un même individu. Apparaissant souvent à la puberté, 95% des adultes NF1 en sont porteurs (23, 71-73). Leur nombre varie de quelques lésions à d'innombrable (23). Bien que ces tumeurs soient bénignes, elles peuvent être symptomatiques (prurit, douleur, saignement) et entraîner un préjudice esthétique majeur, un retentissement psychologique et social et une diminution de la qualité de vie (74, 75). Les neurofibromes cutanés justifient une prise en charge spécifique. Histologiquement ce sont des neurofibromes diffus.

- Les **NF sous-cutanés** (ou NF nodulaires périphériques), palpables plus que visibles, touchent 20% des adultes NF1. Ils apparaissent vers l'adolescence et se présentent sous la forme de nodules bombant sous la peau (23). Ils peuvent être isolés ou groupés en chapelet. Ces lésions se développent sur le trajet de troncs nerveux et sont souvent sensibles voire douloureux, spontanément ou à la palpation. Ils peuvent être responsables de paresthésies sur le trajet nerveux à distance. Histologiquement ce sont des neurofibromes nodulaires.

- Les **NF plexiformes** sont des lésions le plus souvent très précoces voire congénitales, de taille très variable. Ils sont retrouvés chez 20 à 50% des patients (76-

78). Ils sont généralement diagnostiqués dans la petite enfance et ont leur taux de croissance le plus rapide durant cette période (79-82). Ils correspondent morphologiquement à un segment plus ou moins long de dilatation tortueuse d'un nerf (83). La peau en regard est anormale avec de manière variable les caractéristiques suivantes : pigmentation brune ou rosée, hypertrichose, texture molle, aspect « fripé ». Leur volume parfois majeur peut entraîner des complications importantes localement : esthétiques, neurologiques, fonctionnelles dont des compressions d'organes, et des douleurs (83-87). Ces tumeurs pouvant envahir les structures environnantes dont les muscles et les os, sont alors responsables de leur destruction et de douleurs majeures (88). Les NF plexiformes de la face peuvent être associés à une héli-hypertrophie sous-jacente, une dysplasie osseuse et notamment une fente sphénoïdale (89). Le préjudice esthétique majeur qui en résulte et ses répercussions psycho-sociales justifient une prise en charge spécifique. Bien que bénins histologiquement, les NF plexiformes peuvent se transformer en TMGNP dont le risque doit systématiquement être évalué (81). La transformation en TMGNP est suspectée devant l'augmentation rapide de volume d'un NF plexiforme, l'apparition de douleurs d'intensité croissante résistantes à un traitement antalgique bien conduit et/ou l'apparition de signes neurologiques (déficit moteur par exemple). Histologiquement les neurofibromes plexiformes peuvent avoir aussi un contingent diffus.

- Les **NF internes** sont des NF qui ne peuvent être appréciés à l'examen clinique. Leur présence est fortement associée au développement des TMGNP (77). Ces lésions, à risque de transformation en TMGNP (77, 90, 91), participent à la définition du « phénotype à risque » (cf. chapitre 5.2). Ce risque justifie une surveillance et une prise en charge rapprochées, et un suivi régulier par IRM, TEP-IRM ou TEP-TDM permettant un diagnostic plus précoce des TMGNP chez ces patients (92). Une forme particulière plus rare, de localisation profonde (paraspinale principalement) est de moins bon pronostic (93). Histologiquement ce sont des neurofibromes nodulaires ou plexiformes.

- Les **NF dysplasiques** semblent témoigner de l'étape intermédiaire entre les tumeurs bénignes et les TMGNP, la délétion *CDKN2A/B* étant la première étape dans cette progression (94-98). Ils apparaissent après la petite enfance, et leur croissance est plus rapide que le NF plexiforme environnant. Ils ont un aspect nodulaire à l'IRM et un hypermétabolisme visible en TEP au fluorodésoxyglucose (FDG), supérieure à celui du NF plexiforme environnant (99, 100). La croissance rapide de ces lésions nodulaires à l'IRM, leur hypermétabolisme en TEP et l'apparition d'une douleur doivent faire suspecter la présence d'un NF dysplasique (97, 99). La résection complète d'un NF dysplasique pourrait ainsi réduire le risque de transformation ultérieure en TMGNP (97, 99, 101).

Les taches violines sont un marqueur discret et parfois précoce de NF cutané. Leur aspect est celui d'une macule bleutée de taille variable parfois infra-centimétrique possédant la particularité d'être dépressible à la palpation. Histologiquement, il s'agit d'un tissu neurofibromateux engainant les capillaires et veinules (102, 103). Elles n'évoluent pas systématiquement vers le neurofibrome cutané.

Le xanthogranulome juvénile est une histiocytose non langerhansienne qui se présente sous la forme d'une papule ou d'un nodule rouge orangé, parfois brun-

jaunâtre, de quelques millimètres à quelques centimètres. Ils sont généralement asymptomatiques, et uniques. Les zones de prédilection sont la tête et le cou. Ils apparaissent chez l'enfant de moins de 2 ans et disparaissent généralement spontanément avant l'âge de 5 ans (104). Une association entre la NF1, les xanthogranulomes juvéniles multiples et la leucémie myélomonocytaire juvénile (LMMJ) a été rapportée dans quelques études (105-107), cependant, la LMMJ est extrêmement rare et cette association reste controversée (107). L'examen clinique doit donc être minutieux et orienté, et une numération de la formule sanguine (NFS) peut être réalisée bien qu'un suivi hématologique ne paraisse pas nécessaire.

**Les tumeurs glomiques** sont plus fréquentes au cours de la NF1. Il s'agit de tumeurs bénignes souvent localisées aux des doigts. Elles sont généralement multiples et récurrentes (108, 109). Elles se manifestent cliniquement par des douleurs lancinantes paroxystiques au contact, avec une intolérance au froid (110). Une lyse osseuse en regard peut être mise en évidence sur la radiographie. La prise en charge chirurgicale est indiquée en cas de douleur associée.

**Les nævus anémiques** sont des macules bien délimitées, blanches de forme irrégulière mais de texture normale. Le tronc est la partie la plus fréquemment touchée. Elles ont une forte prévalence (50% des patients) et une spécificité chez les patients NF1, notamment dans l'enfance (111-114).

Les patients atteints de NF1 ont souvent une **pigmentation généralisée diffuse** avec impression de peau brune qui est évidente en comparant leur phototype à celui des membres non atteints de la famille (33).

Près de 20 % des patients NF1 décrivent un **prurit** (115). Le prurit peut être général ou localisé en regard des neurofibromes. Il est plutôt modéré, souvent quotidien, avec une prédominance vespérale(116).

## **4.2 Manifestations ophtalmologiques**

### **Manifestations ophtalmologiques sans conséquences fonctionnelles**

**Les nodules de Lisch** sont des petites surélévations pigmentées de l'iris qui n'entraînent aucun symptôme. Ils ont l'aspect de petits nodules jaune-brun d'aspect variable en fonction de l'âge du patient et de la couleur de l'iris. Leur recherche nécessite un examen soigneux de l'iris non dilaté à la lampe à fente. Ils apparaissent progressivement vers l'âge de 3 ans avec une prévalence proche de 100% vers 30 ans (13, 117, 118).

**Les anomalies choroïdiennes** telles que les taches choroïdiennes hyperréfléctives (taches de Yasunari) sont visualisées en imagerie infra-rouge du fond d'œil (31, 119, 120). Elles ont une forte spécificité chez les patients NF1(31). Elles précèdent parfois l'apparition de nodules de Lisch et font désormais partie des critères diagnostiques.

Une anomalie discrète, généralement unique, isolée et unilatérale, d'une **petite veinule rétinienne** de deuxième ou troisième ordre, à type de tortuosité en tire-

bouchon, est présente dans un tiers des cas, lors d'un examen attentif du fond d'œil (121).

## **Manifestations ophtalmologiques avec conséquences fonctionnelles**

**Le gliome des voies optiques (GVO)** est la tumeur intracérébrale la plus fréquente au cours de la NF1. Elle est observée chez 15% à 20% des enfants atteints de NF1 dans les séries hospitalières (24, 122-132) probablement moins souvent dans la population générale NF1 (133). Elle survient essentiellement chez les enfants de moins de 6 ans avec un âge médian de découverte de 4,2 ans (122, 127, 134). Histologiquement, il s'agit le plus souvent d'astrocytomes pilocytiques bénins de bas grade (134). Les GVO sont à croissance lente avec un faible potentiel de malignité. Ils surviennent fréquemment au niveau du chiasma optique, et peuvent s'étendre le long des voies optiques rétrochiasmatiques et des nerfs optiques ; plus rarement, ils se développent aux dépens d'un nerf optique intra-orbitaire (123, 129, 135).

Le GVO est une tumeur à bon pronostic vital chez l'enfant NF1 avec une survie à 5 ans de 90% (136). Son évolution est souvent indolente ; cependant en cas d'expansion, elle peut être invasive et compressive et devenir symptomatique chez 30 à 50% des patients (137). Une fois sur deux, ces lésions peuvent ne pas progresser (138). Cependant, un tiers des enfants affectés nécessiteront une intervention thérapeutique (127, 129, 132, 137, 139-142). Une évolution rapide mettant en jeu le pronostic visuel est possible mais difficilement prévisible. Le traitement n'est discuté qu'en cas de progression radiologique et/ou de menace visuelle. Une atteinte rétrochiasmatique est souvent associée à un mauvais pronostic visuel (143). Le risque d'avoir un GVO symptomatique est plus élevé chez les enfants de moins de 7 ans ; les patients plus âgés développent rarement des tumeurs nécessitant une intervention médicale (134, 144). Certaines études ont également montré que les GVO des patients de sexe féminin ou les formes familiales et non sporadiques sont plus susceptibles de progresser et de nécessiter un traitement (137, 145, 146). La présence d'un GVO est associée à une fréquence plus grande de 2<sup>e</sup> tumeur cérébrale en dehors des voies optiques.

Le GVO associé à la NF1 peut s'exprimer cliniquement par (122, 126, 134, 136, 143, 147-150):

- Une baisse de l'acuité visuelle uni- ou bilatérale
- Une amputation du champ visuel
- Une altération de la vision des couleurs
- Une exophtalmie discrète associée à une hypotropie, un déficit d'élévation de l'œil, un déficit pupillaire afférent relatif, dans le cas particulier des gliomes antérieurs du nerf optique
- Une puberté précoce si le GVO empiète sur le chiasma optique, mais la puberté précoce n'est pas un signe d'évolutivité du gliome et par conséquent elle n'est pas un argument pour la mise en route d'un traitement.
- Des signes d'hypertension intracrânienne.
- Un strabisme dit « sensoriel » secondaire à une amblyopie organique

Souvent il n'existe aucun signe d'appel et c'est la constatation d'une atrophie optique sous la forme d'une pâleur de la papille optique au fond d'œil ou d'une OCT altérée, qui permet de suspecter le diagnostic.

<b>Autres anomalies ophtalmologiques qui peuvent être retrouvées au cours de la NF1</b>
<b>Ectropion irien congénital</b> souvent en association avec un neurofibrome plexiforme de la paupière supérieure ipsilatérale. Il peut être un facteur de risque de glaucome congénital ou juvénile sévère.
<b>Myopie</b> forte axiale unilatérale souvent en association avec un neurofibrome plexiforme de la paupière supérieure ipsilatérale. Elle peut ou non s'associer à un glaucome unilatéral congénital ou juvénile. En cas d'absence de glaucome associé, on parle de buphtalmie sans glaucome.
Le <b>glaucome</b> associé à la NF1 est présent chez 20 à 50% des enfants présentant une atteinte orbito-faciale. Il résulterait d'un hypo-développement, mais surtout d'une endothélialisation progressive de l'angle irido-cornéen. Il s'agit d'un glaucome congénital ou juvénile souvent sévère, qui doit être dépisté précocement et bénéficier d'un traitement spécifique en milieu spécialisé.
La présence d'un <b>œdème papillaire</b> de stase peut résulter d'un GVO, d'une sténose de l'aqueduc ou d'un syndrome de <i>pseudotumor cerebri</i> secondaire à une tumeur de la moelle épinière. En fonction de son ancienneté et de sa sévérité, tout œdème papillaire de stase peut évoluer vers l'atrophie optique.
<b>Hamartomes rétiens</b> pouvant se compliquer de décollement de rétine ; tumeurs rétiennes vasoprolifératives ; ischémie rétinienne par vasculopathie rétinienne.

### 4.3 Manifestations rhumatologiques et orthopédiques

#### Dysplasie osseuse des os longs

La dysplasie congénitale des os longs est classique et touche <10% des individus NF1 (151-154). Elle existe à la naissance et atteint préférentiellement le tibia (mais aussi fibula, radius et cubitus). Les manifestations cliniques peuvent être précoces (courbure congénitale d'une jambe) ou n'apparaître qu'à la marche. La courbure entraîne une déformation visible et un os fragile susceptible de se fracturer (155). Des fractures à répétition avec une consolidation retardée peuvent conduire au développement d'une pseudarthrose (l'échec de l'union primaire des extrémités osseuses séparées peut créer une fausse articulation) (151, 156). Elle se diagnostique cliniquement devant une courbure d'un membre ou après une fracture pathologique pouvant se compliquer de pseudarthrose secondaire.

#### Dysplasies des ailes sphénoïdes

La dysplasie de l'aile du sphénoïde est une caractéristique distinctive de la NF1 présente chez une minorité des patients (<10%) (157). Elle est congénitale, en général

unilatérale et non évolutive, et peut mener à une exophtalmie pulsée ou à une herniation du lobe temporal. La grande aile du sphénoïde est le plus souvent atteinte. L'examen clinique conduit à la détection d'une asymétrie sans qu'il soit nécessaire de procéder à une évaluation radiologique. Dans la plupart des cas, elle est reconnaissable dans les premières années de vie et peut progresser au fil du temps.

On distingue classiquement deux formes :

- L'anomalie osseuse peut être primaire et s'associe à une anomalie des méninges au niveau temporal qui peut modifier la position du pôle temporal ou bien s'accompagner d'une accumulation de liquide céphalo-rachidien.
- La déformation de l'aile du sphénoïde peut aussi être secondaire à neurofibrome plexiforme de la région orbitaire dans plus de 50% des cas (158).

**Les anomalies de la voûte crânienne** impliquant la suture lambdoïde sont également décrites dans la NF1 (159-161). L'examen clinique (palpation du crâne) permet de détecter facilement des dépressions osseuses qui sont généralement asymptomatiques et ne nécessitent pas d'intervention (mais qui doivent rendre prudent en cas d'exérèse cutané de NF du cuir chevelu et faire rechercher un aplasie osseuse sous-jacente).

### **Dysplasies vertébrales**

Les dysplasies vertébrales les plus caractéristiques sont l'accentuation de la concavité postérieure (ou antérieure) de certains corps vertébraux (aspect en feston ou *scalloping*), un amincissement des pédicules, un élargissement des trous de conjugaison. C'est un signe très évocateur de NF1.

### **Scoliose**

Les scolioses sont fréquentes (10-25%) et souvent associées aux dysplasies vertébrales, retrouvées chez plus de 70% des patients avec NF1 à l'IRM du rachis (162-165). Deux grands types de courbures scoliotiques sont observés (166) :

- Des courbures non dystrophiques qui sont observées à l'adolescence avec des critères radiologiques et évolutifs qui sont apparentés aux scolioses idiopathiques.
- Des scolioses dysplasiques, survenant souvent chez des enfants jeunes.

La progression des scolioses dysplasiques peut être très rapide (5% des cas) entraînant un préjudice non seulement esthétique mais également fonctionnel : syndromes restrictifs pulmonaires dus au trouble de croissance en hauteur du rachis et risque de paraplégie due à la dislocation rotatoire du rachis. Les facteurs de risque d'aggravation d'une scoliose chez un patient NF1 sont les dystrophies squelettiques associées, principalement du rachis (*scalloping*, amincissement des pédicules, élargissement du canal rachidien).

Des **déformations thoraciques congénitales** à type de pectus excavatum ou carinatum ont été rapportées chez les individus NF1 (167, 168).

Les **troubles de la minéralisation osseuse** sont fréquents avec des anomalies avérées sur l'ostéodensitométrie (45% ostéopénie, 25% ostéoporose) (169-173). Ceci est en lien avec des troubles du métabolisme du phosphore et du calcium, y compris une carence en vitamine D chez les enfants et les adultes (169, 174-176). Le risque fracturaire est plus élevé (155, 169). La carence en vitamine D semble contribuer à l'ostéoporose dans la NF1 (169, 174-178). Cependant, l'impact de la supplémentation en vitamine D dans la NF1 sur la densité osseuse et les fractures n'est pas clair (169, 177, 179). L'apport de bisphosphonate ne semble pas efficace (180). La supplémentation en vitamine D doit suivre les recommandations précisées pour les populations à risque, guidée éventuellement par des dosages de 25-hydroxycholecalciferol (25(OH)D) (181).

La circonférence crânienne est souvent augmentée chez les patients NF1 (**macrocéphalie**). Cette anomalie est le plus souvent discrète (182). Elle touche environ 25-50% des porteurs NF1. En général, elle ne pose aucun problème d'ordre pratique (182-185). Elle peut se présenter sous forme de macrocéphalie relative par rapport à la taille ou de macrocéphalie absolue (184, 186). Elle est causée par une augmentation du volume cérébral (187, 188). Exceptionnellement, elle peut être secondaire à une hydrocéphalie par sténose de l'aqueduc de Sylvius (189, 190) ou à une malformation de Chiari (191). La macrocéphalie ne nécessite pas d'intervention. Cependant, devant une accélération rapide de la croissance du périmètre crânien il faudra éliminer une hydrocéphalie par sténose de l'aqueduc ou la présence de tumeurs intracrâniennes.

Les **fibromes non ossifiants** sont souvent asymptomatiques et découverts de manière fortuite. Leurs fréquence et évolution sont mal connues. Ils touchent l'adolescent entre 10 et 20 ans et siègent de façon préférentielle dans la métaphyse inférieure des os longs, en particulier le fémur et le tibia et les têtes humérales. Ils étaient décrits initialement sous le nom de « syndrome de Jaffe-Campanacci » ; ce dernier est maintenant considéré comme une forme particulière de NF1 (192). Leur surveillance évolutive est nécessaire en raison du risque fracturaire pour les volumineuses lésions fragilisant l'os.

#### **4.4 Manifestations endocriniennes**

##### **Trouble pubertaire et retard staturopondéral**

Le poids à la naissance des porteurs NF1 est significativement plus élevé que celui de la population générale (193).

Selon les séries, jusqu'à un tiers des patients NF1 présentent une petite taille (182, 185, 194-197). Des courbes de croissance spécifiques à la NF1 sont disponibles et permettent de préciser lorsqu'une intervention est justifiée en cas de retard de croissance inattendu (182, 185, 198). Les enfants atteints de NF1 grandissent normalement jusqu'à la puberté ; c'est par la suite que la vitesse de croissance diminue par rapport au reste de la population (197, 199). La petite taille a été associée à la fois à un statut endocrinien normal et à différents degrés de déficit ou excès en

hormone de croissance GH (148, 200-203). Une puberté précoce est constatée chez 3% des patients (202, 204, 205), souvent associée à un GVO (20% de ces cas) qui doit donc être systématiquement recherché (204). De même, les enfants avec un GVO ont plus souvent une puberté précoce (10-35%) (148, 203).

### **Influence hormonale au cours de la NF1**

Différents récepteurs hormonaux ont été décrits à la surface des neurofibromes (œstrogènes, progestérone, hormone de croissance et androgènes) ce qui expliquerait leur développement à la puberté ou pendant la grossesse (206-209). Les hormones stéroïdiennes influencent *in vitro* l'initiation et la progression de ces tumeurs bénignes mais également des TMGNP (210, 211). Aucun élément clinique ou épidémiologique ne contre-indique cependant leur usage dans la NF1. Il en est de même pour l'hormone de croissance.

La contraception avec de fortes doses de progestérone augmenterait également la taille des neurofibromes alors qu'une contraception œstro-progestative ne poserait aucun problème (212). Cependant, au vu du peu de données de la littérature, aucun mode de contraception n'est contre-indiqué chez les patientes NF1. A notre connaissance, il n'y a pas de données publiées concernant la stimulation ovarienne chez les patientes NF1 et notamment dans le contexte du DPI.

La co-existence d'un **syndrome de néoplasie endocrinienne multiple (NEM)** est possible chez les patients NF1 sans que l'incidence en soit augmentée et sans qu'il y ait de lien entre ces deux maladies (213, 214). Certaines complications de la NF1 sont décrites dans la NEM comme le phéochromocytome et les anomalies squelettiques.

### **4.5 Manifestations cardiaques et vasculaires**

**L'hypertension artérielle (HTA)** est fréquente chez les enfants (16%) atteints de NF1 et cette fréquence augmente avec l'âge (215-220). Il peut s'agir d'une HTA essentielle ou d'une HTA secondaire à une sténose de l'artère rénale, un phéochromocytome ou une coarctation de l'aorte. L'HTA chez l'enfant est plus souvent secondaire à une sténose de l'artère rénale (218, 219). La présence d'une HTA chez un sujet NF1, doit faire rechercher une dysplasie vasculaire en particulier des sténoses de l'artère rénale (environ 1% des patients NF1) (221, 222). Ainsi en présence d'une HTA chez un patient atteint de NF1, un angioscanner ou une angiographie par résonance magnétique des artères rénales sont indiqués. Le doppler moins sensible ne permettra pas d'infirmier le diagnostic. Ces malformations vasculaires peuvent récidiver après revascularisation et il est donc nécessaire de surveiller ces patients au long cours (219). L'autre étiologie classique d'HTA est le phéochromocytome/paragangliome (223).

Les patients NF1 sont trois fois plus à risque de présenter des **malformations cardiaques congénitales** (224). L'incidence et la nature de ces malformations cardiaques congénitales chez les patients NF1 étaient longtemps indéfinies et mal caractérisées. Les fréquences rapportées varient de 0,4% à 27% selon les séries (220, 225-229), cependant, ces études sont pour la plupart limitées par la petite taille de leur échantillon. Parmi ces malformations cardiaques, les sténoses pulmonaires

sont les plus fréquentes (220, 225, 226). Ces sténoses pulmonaires sont associées à des mutations faux-sens (in frame) du gène NF1 ainsi qu'à des phénotypes particuliers de NF1, la neurofibromatose - syndrome de Noonan et le syndrome de Watson (225, 230). Les autres malformations cardiaques congénitales souvent détectées chez les patients NF1 sont la sténose aortique, la coarctation de l'aorte, les anomalies septales auriculaires, les communications interauriculaires et la cardiomyopathie hypertrophique. Un retentissement sur la fonction cardiaque est possible. Des anomalies de la fonction diastolique ont également été décrites chez les enfants atteints de NF1(231). Les jeunes patients NF1 atteints d'hypertension peuvent présenter des changements morphologiques et fonctionnels cardiaques précoces (232, 233). Les adultes atteints de NF1 peuvent également développer une hypertension artérielle pulmonaire (227, 234). Des neurofibromes intracardiaques peuvent également survenir (226, 227).

**Les dysplasies vasculaires** associées à la NF1 sont une cause fréquente de décès chez les patients de moins de 30 ans (16). Elles concernent à la fois les gros vaisseaux (sténose de l'artère rénale) mais également les vaisseaux de petits calibres (dysplasies des cellules endothéliales) responsables de saignements spontanés lors de traumatismes mineurs ou d'interventions chirurgicales. Elles sont fréquemment asymptomatiques ; l'incidence et l'histoire naturelle de ces lésions sont ainsi mal caractérisées. L'incidence est estimée entre 0,4% et 6,4% (220, 226, 235). La vascularisation artérielle est la plus souvent touchée, mais des atteintes veineuses et pulmonaires peuvent également exister (236). Les anomalies sont variées et comprennent la sténose artérielle, l'artériopathie de Moyamoya, des anévrismes, des malformations artério-veineuses et des valvulopathies (237). La sténose de l'artère rénale est la plus fréquente (41%), suivie d'une vasculopathie cérébrovasculaire (19%) et d'anomalies de l'aorte abdominale (12%) (237). Les dysplasies vasculaires sont présumées être responsables de l'hypertension artérielle pulmonaire associée à la NF1 (236).

**Des atteintes cérébrovasculaires** sont retrouvées dans environ 5% des cas, atteignant les enfants et jeunes adultes (237-242). On peut observer une occlusion des artères cérébrales de gros calibre, à prédominance antérieure. Au niveau de la carotide interne, l'atteinte se situe en général à la sortie du sinus caverneux, après l'origine de l'artère ophtalmique. Dans sa forme la plus sévère, cette atteinte vasculaire peut être responsable d'un syndrome de Moyamoya (243-246). A l'âge adulte, des accidents vasculaires cérébraux (AVC) peuvent compliquer un anévrisme par rupture ou embolie ischémique ou suite à une fistule artério-veineuse, touchant principalement l'artère cérébrale sur son trajet cervical (247). Il existe également un risque accru d'AVC et de syndrome de Moyamoya après irradiation cérébrale (136, 248, 249). L'irradiation cérébrale est donc à peser dans ce contexte.

Les patients NF1 ont **tendance à saigner**, en particulier lors de la chirurgie des neurofibromes (250). Plusieurs rapports de cas ont décrit des hémorragies survenant spontanément dans des neurofibromes plexiformes ou après un traumatisme minime, ainsi que des saignements potentiellement mortels lors des exérèses chirurgicales (251, 252). Les saignements ont été attribués à la fois à la dysplasie artérielle associée à la NF1 et à des troubles de l'hémostase primaire (253). Bien que les études n'aient pas mis en évidence d'anomalies de l'hémostase chez les patients NF1, une

évaluation minutieuse de l'hémostase peut être justifiée au moins chez ceux subissant une intervention chirurgicale (254-256).

#### 4.6 Manifestations pulmonaires

Elles sont rares. Il est noté dans 5 % des cas des bulles emphysémateuses, une fibrose interstitielle basale ou des cas d'hypertension artérielle pulmonaire sévère (257).

**L'hypertension artérielle pulmonaire** (HTAP) est une complication rare mais sévère de la NF1. Les dysplasies vasculaires sont présumées être responsables de l'HTAP associée à la NF1(236). Elle est caractérisée par une prédominance féminine, un âge au diagnostic de 64 ans, une DLCO effondrée à 30 % et une insuffisance cardiaque (90 % NYHA III ou IV) (258). Le pronostic de l'HTAP associée à la NF1 est sévère malgré l'initiation de traitement spécifique. La transplantation pulmonaire représente une option thérapeutique pour les patients éligibles.

#### 4.7 Manifestations neurologiques

##### Épilepsie

L'épilepsie est plus fréquente chez le patient NF1 que dans la population générale avec une prévalence estimée à 3–13% (189, 259-264). Elle débute le plus souvent dans l'enfance ou chez le jeune adulte (263, 265). Les crises sont majoritairement partielles (261, 265) et doivent faire rechercher systématiquement une lésion du système nerveux central par imagerie (tumeurs, sténoses de l'aqueduc, vasculopathie) (261, 262). Près de 30% des épilepsies sont résistantes aux traitements et seraient associées à un retard mental sévère (265).

##### Troubles neuro-développementaux et neurocognitifs

La complication neurologique la plus courante est un trouble cognitif léger (266). Des difficultés spécifiques ont été mises en évidence chez les enfants atteints de NF1 (266-279).

<b>Troubles neuro-développementaux et cognitifs décrits chez les enfants atteints de NF1</b>
--

<p>Les <b>troubles visuo-spatiaux</b> sont les troubles les plus fréquemment rencontrés et constituent une caractéristique essentielle de la NF1. Ils affectent la perception et la reconnaissance visuelle, l'orientation spatiale et la mémoire spatiale. Le domaine visuo-constructif peut également être touché. Ils peuvent affecter les apprentissages des aptitudes géométriques, numériques et plus généralement logico-mathématiques.</p>
--

<p>De faibles capacités d'attention sélective et continue sont fréquemment retrouvées pouvant affecter les apprentissages et le comportement pouvant aller jusqu' à la caractérisation d'un trouble déficitaire de l'attention avec ou sans hyperactivité (TDA/H). Contrairement aux TDA/H observés dans la population générale, les enfants atteints de NF1 répondent rarement aux critères d'hyperactivité (TDAH de</p>
---

type impulsif), et sont plus susceptibles de recevoir un diagnostic de type inattentif ou TDAH de type combiné.

Les **troubles de la parole** avec difficultés articulatoires ou phonatoires et les **troubles du langage oral** pouvant intéresser la phonologie, la morpho-syntaxe ou le lexique, existent également. Ils peuvent affecter les apprentissages de la lecture et de l'orthographe. Des difficultés peuvent également être retrouvées en compréhension de lecture.

Les **fonctions exécutives** peuvent également être altérées chez certains enfants atteints de NF1. Ils peuvent présenter des difficultés de flexibilité mentale, d'inhibition, de planification, d'organisation, de mise en place de stratégies, dans la formation de concepts abstraits, mais également en mémoire de travail.

Des **troubles mnésiques** sont parfois constatés : la fréquence des déficits en mémoire n'est pas clairement établie chez les enfants atteints de NF1. Des difficultés ont été mises en évidence en mémoire à court terme et en mémoire à long terme. L'encodage des informations en mémoire serait particulièrement difficile. Certaines études suggèrent également que les troubles mnésiques affectent aussi bien la modalité verbale que visuelle chez ces enfants.

Il peut enfin exister des troubles du comportement liés à des difficultés de gestion des émotions **ou des troubles de la cognition sociale pouvant aller jusqu'à la caractérisation d'un trouble du spectre autistique (TSA)**. Il existe une incidence nettement plus élevée de **TSA**, avec environ 25 à 40% des personnes atteintes de NF1 répondant aux critères de diagnostic, comparé à 1 à 2% des TSA observés dans la population générale.

Les **troubles moteurs** ou du développement des coordinations peuvent se manifester, chez les petits, par une maladresse globale. Par la suite, ils peuvent se traduire par des difficultés dans le contrôle moteur et la coordination de la motricité fine, du graphisme, de l'organisation spatiale, ou par un déficit visuo-moteur.

D'autre part, **une lenteur** est fréquemment retrouvée chez ces enfants, pouvant être observée à différents niveaux : une lenteur motrice, graphomotrice, de réalisation, d'idéation. Une importante fatigabilité est également très souvent rapportée par l'entourage, scolaire et familial, de l'enfant. Elle apparaît en lien avec le coût attentionnel généré par ses difficultés d'apprentissages.

Sur le plan pratique, il est important que les parents et les enseignants soient informés dès la maternelle sur les difficultés d'apprentissage afin de proposer précocement une évaluation et une aide adaptée à chaque cas.

### **Efficiences intellectuelle**

Elle est considérée comme normale mais toutes les études convergent pour souligner un glissement vers la gauche de la distribution du quotient intellectuel (QI) dans la population NF1 avec une moyenne autour de 90 (266, 269, 280). La déficience intellectuelle définie par un QI < 70 cependant est rare (4% à 8%) (281-283).

### **Les céphalées**

Elles sont fréquemment retrouvées chez les patients NF1 avec 34-65% de patients migraineux (189, 284-287). L'existence de céphalées ne semble pas être associée à la présence de tumeurs intracrâniennes ni d'objets brillants non identifiés (OBNI) (287). Il faut préciser cependant les caractéristiques de la céphalée, son caractère habituel ou non, son mode d'installation, dépister des signes d'une HTA maligne, d'hypertension intracrânienne ou d'hydrocéphalie. Les examens radiologiques doivent être discutés en cas de modification de symptômes anciens, de douleurs récentes ou de modification de l'examen neurologique.

### **L'hydrocéphalie**

Elle est présente dans 2% des cas, principalement chez l'adulte, le plus souvent par sténose de l'aqueduc de Sylvius (par prolifération bénigne de cellules gliales sous épendymaires ou plus rarement par obstruction par un gliome mésencéphalique) (189, 190, 288-290). L'apparition de signes cliniques d'hydrocéphalie (hypertension intracrânienne) doit amener à une prise en charge neurochirurgicale urgente en raison du risque vital et visuel (190, 291). Certaines hydrocéphalies sont bien tolérées, ne nécessitant aucune intervention.

### **La compression médullaire**

Elle est plus rare, secondaire à un NF, une TMGNP, une tumeur intramédullaire ou à une scoliose (292). L'adulte est le plus souvent concerné. Une prise en charge en urgence peut être nécessaire en cas de déficit neurologique (293).

### **Les neuropathies périphériques**

Elles sont rares mais néanmoins plus fréquentes chez les adultes NF1 que dans la population générale (189, 294-298). Il s'agit de polyneuropathies sensitives symétriques démyélinisantes ou axonales (296) qui peuvent prendre la forme de neuropathies à petites fibres (295). L'atteinte du nerf est souvent chronique. Il existe une forte association entre l'existence d'une neuropathie et la présence de neurofibromes multiples, de neurofibromes sous-cutanés et de TMGNP (294). Devant l'apparition d'une neuropathie, il faut par conséquent systématiquement rechercher un neurofibrome compressif ou une TMGNP sous-jacente (25% des cas).

### **Objets brillants non identifiés (OBNI)**

Les OBNI apparaissant dans l'enfance, le plus souvent après 4 ans, et se majorent jusqu'à 10 ans (299, 300). Leur prévalence est de plus de 93% avant 15 ans, 57% de 16 à 30 ans et 29% après 30 ans (301). Les OBNI sont des images très évocatrices de NF1 sur les IRM et leur présence a été proposée comme critère diagnostique de NF1 devant leur sensibilité (70%-97%) et spécificité (79%-100%) (Tableau 2) (35, 302-306). Par définition, ces lésions sont généralement asymptomatiques. Les localisations préférentielles sont les noyaux gris centraux, la substance blanche cérébelleuse et le tronc cérébral (299, 301, 303, 307). Les lésions thalamiques, cérébelleuses et du tronc cérébral sont souvent diffuses et à contours flous. On les retrouve aussi dans le thalamus, le corps calleux, et au niveau de la substance blanche sous corticale (centre ovale en particulier). On ne trouve en général pas d'OBNI au niveau du cortex ou en périventriculaire. Les OBNI apparaissent en hypersignal sur les coupes axiales pondérées T2 et Flair, sont d'aspect souvent nodulaires et bien circonscrites, d'une taille < 1,5 cm. Les images sont habituellement en isosignal en T1. Il n'y a classiquement pas d'effet de masse ni de prise de contraste

après injection de gadolinium. Le non-respect de ces critères doit faire suspecter une lésion tumorale. Leur signification est incertaine. Les OBNI seraient statistiquement associés à d'autres manifestations de la NF1 comme les tumeurs cérébrales (dont le GVO) et les problèmes de langage et possiblement de cognition spatiale (308-311). Leur taille et leur nombre augmentent jusque vers l'âge de sept ans puis ont tendance à régresser par la suite (312).

Chez l'adulte et chez l'enfant, **les tumeurs cérébrales** (extra-optiques), se localisent dans le tronc cérébral, le cervelet ou sont hémisphériques. L'astrocytome pilocytique est le plus fréquent mais des tumeurs de plus haut grade (II, III et IV (glioblastome)) sont possibles (136, 189, 313-315). Ils sont considérés généralement comme peu ou pas évolutifs. La présentation clinique la plus fréquente est celle d'une hypertension intracrânienne, bien que les lésions soient souvent asymptomatiques et soient notées comme de découverte fortuite si une imagerie cérébrale est réalisée (315-317). Les gliomes du tronc cérébral chez les patients atteints de NF1 peuvent être asymptomatiques et ne pas nécessiter de traitement (318). Les patients qui présentent des gliomes du tronc cérébral symptomatiques sont plus susceptibles d'avoir des tumeurs de grade supérieur nécessitant un traitement (315).

Les patients NF1 sont deux fois plus susceptibles de développer une **sclérose en plaques** (SEP) à l'âge adulte comparé à la population générale (287, 319). Cette association reste néanmoins rare (<1%)(287, 319-323). Les symptômes et signes de la SEP peuvent être similaires et se chevaucher avec les autres complications de la NF1, comme par exemple la compression médullaire secondaire à un neurofibrome intrarachidien.

#### **4.8 Cancers**

La NF1 est associée à un risque accru de cancers et à une diminution de l'espérance de vie d'environ 10 à 15 ans par rapport à la population générale (16-22). Le cancer est la principale cause de décès dans la NF1 (18, 324). Le risque pour un patient NF1 de développer un cancer dans sa vie est 4 fois supérieur à celui de la population générale ; il est estimé à 60% (20). A 50 ans, 20% d'entre eux auront eu un cancer (21, 325-328). L'ensemble des cancers est plus fréquent chez le patient NF1, de survenue souvent plus précoce et de pronostic variable (324, 329). Les cancers des tissus mous et du cerveau sont les plus fréquents (20, 21, 329).

#### **Tumeurs malignes des gaines nerveuses périphériques (TMGNP)**

La tumeur maligne des gaines nerveuses périphériques (TMGNP) est un sarcome des tissus mous. Les TMGNP proviennent essentiellement des neurofibromes plexiformes (le plus souvent profonds) ou neurofibromes internes (91, 330, 331). Elles constituent la principale complication de la NF1 à l'âge adulte et est responsable de 38 à 45% des décès par cancer (20, 22). Le risque pour un individu atteint de NF1 de développer une TMGNP au cours d'une vie est de 8 à 16% et survient principalement entre 20 et 35 ans (20, 91, 332-338). Une étude dans le registre finlandais du cancer a confirmé le risque considérablement accru de TMGNP chez les patients NF1 (Ratio d'Incidence Standardisé 2 056) et de mortalité (Ratio Standardisé de Mortalité 2 301) (20). Les TMGNP dans le cadre de la NF1 surviennent plus précocement (environ 10 ans) que dans les formes sporadiques non NF1 (335, 336). Soixante-dix pourcent des tumeurs

sont de haut grade (332). Le pronostic des TMGNP est extrêmement péjoratif mais les études récentes montrent une amélioration du pronostic depuis les années 2000 avec une survie à 5 ans entre 34 et 60% (337-340) contre 21% auparavant (91). Ces études convergent pour conclure que le pronostic des TMGNP survenant chez les patients NF1 est similaire aux TMGNP sporadiques (20, 338, 339).

Les facteurs de risque de développer une TMGNP sont la présence de nombreux NF sous-cutanés, la présence de neurofibromes internes, une neuropathie périphérique, la délétion du gène *NF1*, un antécédent de radiothérapie et les NF dysplasiques (97, 115, 296, 341).

Le développement de TMGNP est suspecté devant l'augmentation rapide de volume ou le changement de consistance d'une tumeur, l'apparition de douleurs d'intensité croissante résistantes à un traitement antalgique bien conduit ou la survenue d'un déficit neurologique (332). Devant toute suspicion, la réalisation d'une TEP/IRM au FDG ou TEP/TDM +/- IRM centrée sur la zone est recommandée. Il faut néanmoins savoir que les NF plexiformes grandissent naturellement (mais lentement) avec le temps chez les patients de moins de 25 ans et ce d'autant plus rapidement que les patients sont jeunes (79, 80).

Par ailleurs, les patients présentant  $\geq 10$  NF sous-cutanés ont un risque significatif de développer une TMGNP (90, 93, 115). Chez ces patients, le dépistage précoce de TMGNP est justifié (recommandation d'expert) (cf chapitre 5.2). L'IRM du corps entier permet d'évaluer la localisation des NF internes. Couplée à une TEP au FDG (TEP IRM ou TEP TDM), elle permet de mettre en évidence une transformation précoce.

La TMGNP reste exceptionnelle chez l'enfant (risque de 0.5%) (342). La survie et l'efficacité des traitements semblent identiques à ceux des adultes.

#### Facteurs pronostiques

Les facteurs de mauvais pronostiques des TMGNP du patient adulte NF1 sont résumés dans le tableau ci-dessous.

<b>Facteurs de mauvais pronostic d'une TMGNP</b>	
<b>Clinique et radiologique</b>	Localisation profonde : centrale/tronc (338, 343-345)
	Présence de localisations secondaires (346)
	Taille de la tumeur (340, 343, 345, 346)
<b>Histologique</b>	Grade histologique élevé (338, 345, 346)
	Statut des marges (tumeur résiduelle) (338, 340)

<b>Génotypique</b>	Activité télomérase présente et surexpression de TERT (347)
	Certaines aberrations chromosomiques (chromosomes 10, 16, et X) (348)

Chez l'enfant, les facteurs de mauvais pronostic sont la taille de la tumeur, le grade histologique, l'extension tumorale et la résecabilité du sarcome.

La prise en charge diagnostique et thérapeutique des TMGNP est détaillée dans la section 6.4.

### **Cancer du sein**

Les femmes porteuses de NF1 ont un risque accru (2 à 5 fois selon les séries) de cancer du sein par rapport à la population générale (19-21, 328, 349-354). De même que dans la population générale, le sous-type le plus courant chez ces patientes est le carcinome canalaire infiltrant (19, 21, 327, 349, 350). Par contre, le pronostic est moins favorable chez les patientes NF1. En effet, les taux de mortalité sont jusqu'à 5 fois plus élevés que chez les femmes atteintes d'un cancer du sein dans la population générale (20, 22, 351). La survie à 5 ans du cancer du sein chez les patientes NF1 est de 68% comparée à 88% dans la population générale (20). Le risque cumulé d'apparition d'un cancer du sein controlatéral est de 27% à 20 ans du diagnostic du premier cancer du sein (355).

Le cancer du sein chez les patientes NF1 touche principalement les femmes de moins de 50 ans. En effet, le risque cumulé de cancer du sein à 80 ans est de 23% (vs environ 10% dans la population générale), mais le risque cumulé à 50 ans est de l'ordre de 10% (vs environ 2% dans la population générale) (351). Ce décalage d'âge justifie une surveillance dès l'âge de 30 ans (recommandation d'experts). Devant la présence de seins denses chez la femme jeune et la présence éventuelle de neurofibromes intra-mammaires, l'examen le plus pertinent est l'IRM mammaire à un rythme annuel en association à une mammographie (1 incidence oblique externe en technique numérique plein champs) +/- échographie mammaire (dépistage type « risque très élevé » selon les recommandations de l'HAS 2014)(356). Après 50 ans le surrisque annuel est beaucoup moins évident (19, 21) ; 3 études suggèrent un risque modéré de l'ordre de 2 fois celui de la population générale (349, 351, 353). La surveillance ne nécessite alors plus d'IRM et se fait à l'aide d'une mammographie +/- échographie mammaire tous les ans.

De rares observations documentent la présence concomitante de mutations *NF1* et de *BRCA1* chez le même patient (357, 358). Chez une femme NF1 qui présente un cancer du sein, si les antécédents personnels ou familiaux sont évocateurs d'une prédisposition au cancer du sein ou de l'ovaire, l'analyse d'un panel de gènes de prédisposition au cancer du sein/ ovaire (ex. BRCA1/2) doit être proposée (cf. critères d'analyse d'un panel à la recherche d'une prédisposition sein-ovaire – Annexe 3). En

cas d'identification d'une prédisposition, la prise en charge mammaire des apparentés dépend de leur statut mutationnel ; les femmes non porteuses de la prédisposition mais atteinte de NF1 sont alors surveillées selon le tableau ci-après.

La présence de nombreux neurofibromes cutanés ou intra-mammaires peuvent rendre la surveillance difficile et retarder le diagnostic de cancer de sein (359). Dans ces cas-là : discussion en RCP pour une adaptation personnelle de prise en charge et/ou de suivi pouvant aller jusqu'à la mastectomie prophylactique après un bilan d'imagerie sénologique complet comprenant une IRM mammaire.

Age	Surveillance
Entre 30 et 50 ans	- Examen clinique mammaire annuel - IRM mammaire, mammographie (1 incidence oblique externe) +/- échographie mammaire tous les ans
Après 50 ans	- Mammographie +/- échographie mammaire tous les ans
Si surveillance difficile notamment en raison de neurofibromes intra-mammaires : discussion éventuelle pouvant aller jusqu'à une mastectomie prophylactique en RCP	

Cette surveillance mammaire est à adapter selon la surveillance déjà en place du fait d'une autre complication de la NF1 ; et également en fonction de l'histoire familiale de cancer du sein.

La prise en charge thérapeutique du cancer du sein est identique aux patientes non atteintes de NF1.

### **Le phéochromocytome et paragangliome**

Le phéochromocytome/paragangliome (tumeur neuro-endocrine extrasurrénalienne) est une atteinte rare dans la NF1 qui concerne selon les études 1-15% des patients NF1 (223, 327, 360-364). La prévalence classiquement de 1% semble être sous-estimée puisqu'il existe des formes asymptomatiques et/ou non sécrétantes (360). Les études prospectives avec inclusion consécutive révèlent une prévalence de 8-15% (223, 360).

Exceptionnellement diagnostiqué pendant l'enfance, l'âge moyen au diagnostic est aux alentours de 40 ans (223, 361, 363, 365). Il est le plus souvent unilatéral (60-80%), de localisation surrénalienne (>90%, on parle alors de phéochromocytome) et non métastatique (>90%) (223, 360-363). Le phéochromocytome métastatique est rare, il n'y a pas de critère histologique spécifique et le diagnostic se fait sur l'apparition de localisations secondaires dans des tissus qui ne contiennent pas de cellules chromaffines.

Ce diagnostic doit être suspecté chez un sujet NF1 devant des signes cliniques de poussées hypertensives (poussées sudorales, palpitations, céphalées, anxiété, agitation) et une HTA classiquement fluctuante et/ou résistante aux traitements

habituels. Des signes mineurs comme les malaises, un amaigrissement, des douleurs abdominales ou lombaires sont également possibles, ainsi qu'une hyperglycémie intermittente ou un diabète avéré(366).

Le diagnostic de phéochromocytome/paragangliome repose sur le dosage plasmatique et/ou urinaire des métanéphrines et l'imagerie abdominale. Une élévation du taux des métanéphrines doit conduire à la réalisation d'une IRM ou d'un scanner explorant les aires surrénales. Une tomographie par émission de positron (TEP) à la 3,4-dihydroxyphénylalanine (F-DOPA) lorsqu'elle est accessible, davantage qu'une scintigraphie au méta-iodobenzyl-guanidine (MIBG) peut également se révéler utile, notamment pour détecter des paragangliomes extra-abdominaux (367-369). Le traitement est chirurgical et non spécifique à la NF1, et repose sur un alpha et bêta-blocage avant la chirurgie.

La survenue d'un phéochromocytome controlatéral étant possible (estimée à 20% des cas), la surveillance doit être poursuivie sur le long cours.

Les phéochromocytomes dans la NF1 sont dans 80% des cas asymptomatiques et dans plus de la moitié des cas non sécrétants. Lorsqu'ils sont sécrétants, ils sont le plus souvent asymptomatiques mais ils peuvent le devenir de manière aiguë à l'occasion d'un événement comme un acte chirurgical (360, 370). Ces données, compte tenu notamment de la fréquence élevée des interventions chirurgicales pour les patients atteints de NF1, soulignent l'importance du dépistage du phéochromocytome/paragangliome dans la population NF1 vers 35 à 40 ans, en particulier avant les situations pouvant déclencher une crise comme une intervention chirurgicale ou une grossesse, le travail et l'accouchement.

Le dépistage est recommandé tous les 5 ans à partir de l'âge de 35 ans (avis d'expert) (360). Ce dépistage est basé sur le dosage des métanéphrines et la réalisation d'un scanner ou une IRM surrénalienne. L'intérêt du dépistage serait de réduire la morbidité et mortalité par détection et traitement précoces de la maladie ; et ainsi d'éviter les risques parfois sévères inhérents à un phéochromocytome méconnu. De plus la détection à un stade précoce permet une surrénalectomie partielle, préservant ainsi le tissu surrénalien sain, notion importante compte tenu du risque de développer un phéochromocytome controlatéral.

En cas de découverte d'un phéochromocytome l'indication chirurgicale repose sur la possibilité de faire une surrénalectomie partielle ou pas, la taille de la lésion, son évolution et son caractère sécrétant ou non. Si l'indication chirurgicale n'est pas retenue initialement, une surveillance semestrielle par dosage des dérivés methoxyles et IRM surrénalienne annuelle est recommandée.

### **Les tumeurs stromales gastro-intestinales (GIST)**

Les tumeurs stromales gastro-intestinales (GIST) sont des sarcomes des tissus mous qui peuvent survenir à n'importe quel niveau du tube digestif. Elles sont présentes chez 6-7% des patients NF1 (327, 371). Les symptômes les plus fréquemment rapportés sont des douleurs abdominales, une occlusion intestinale, des saignements

et une perforation (372-374). Les GIST associés à la NF1 surviennent à un âge précoce, sont souvent multiples et sont fréquemment localisées dans l'intestin grêle (374-376). Cette localisation rend le diagnostic de GIST difficile dans la NF1 puisqu'il repose sur l'endoscopie digestive haute, l'échoendoscopie ou la coloscopie qui peuvent ne pas détecter les tumeurs de l'intestin grêle (374). L'apport de l'imagerie (TDM, IRM ou TEP) est important pour le diagnostic et le bilan d'extension. Des biopsies à l'aiguille fine guidée par TDM ou échographie peuvent être nécessaires. La plupart des GIST sont indolentes, avec une histologie de type fusiforme, un faible taux mitotique et un bon pronostic, mais certaines tumeurs peuvent être plus agressives avec une croissance rapide et invasive et des métastases généralement observées dans le foie et le péritoine (371, 373).

Ces tumeurs n'abritent pas habituellement les mutations de *KIT* et *PDGFRA*, qui sont généralement associées à des GIST sporadiques. Ces tumeurs répondent donc peu à l'inhibiteur de la tyrosine kinase imatinib (375, 377, 378), bien que le sunitinib, un autre inhibiteur des récepteurs de la tyrosine kinase, puisse être utile au stade métastatique (379, 380). Le traitement des GIST associées à une NF1 repose sur la résection chirurgicale complète.

De rares **tumeurs neuroendocrines digestives** ont également été rapportées chez des patients atteints de NF1 (somatostatineomes duodénaux et pancréatiques, insulinomes, tumeurs carcinoïdes de l'intestin grêle) (381). Leur diagnostic devrait inciter à rechercher une NEM1 (382).

**Les rhabdomyosarcomes** sont des sarcomes rares (1%) mais plus fréquemment retrouvés chez les enfants atteints de NF1 que dans la population générale (20, 329, 383-386). Ils surviennent à un âge précoce souvent dans l'appareil génito-urinaire et se présentent sous forme de masses palpables.

### **Les tumeurs cérébrales**

Le gliome des voies optiques et les autres tumeurs cérébrales sont détaillés dans les sections 4.2 et 4.7 respectivement.

## **4.9 Douleur**

La douleur est un motif de consultation très fréquent (189, 387, 388). La douleur chronique est présente chez environ un tiers des patients, peut commencer à un âge précoce, interfère avec le fonctionnement quotidien et affecte négativement la qualité de vie (74, 388-391). Celle-ci peut être neuropathique ou nociceptive. Elle peut être causée par des NF nodulaires (sous-cutanés ou internes, compressifs ou non), des NF plexiformes, la survenue d'une TMGNP, des déformations squelettiques, d'une scoliose, d'une pseudarthrose, ou d'une fracture. Il faudra éliminer en priorité une TMGNP devant l'apparition de douleurs d'intensité croissante.

## **4.10 Retentissement psychologique personnel et familial**

La NF1 est associée à des troubles psychologiques et psychiatriques plus fréquents que ce soit chez l'enfant ou l'adulte (387, 392, 393). Environ 20-50% des patients présentent des symptômes dépressifs (387, 392, 393). Une anxiété et des troubles de

la personnalité sont également observés (394, 395). Les troubles cognitifs peuvent perdurer à l'âge adulte et l'insertion professionnelle peut être impactée (396).

La qualité de vie est souvent altérée chez les patients, ce d'autant plus que l'atteinte est sévère (387, 397-400). Il existe une grande variabilité individuelle de l'acceptabilité de la maladie et de la conservation de l'estime de soi (395). Il est donc difficile pour un médecin de présumer du retentissement psychologique de la NF1 sur son patient et l'évaluation doit être systématique et renouvelée régulièrement.

## 5 Évaluation de la sévérité et du pronostic

### 5.1 Définition d'une NF1 « compliquée »

La NF1 est une maladie à expression clinique hétérogène : certains porteurs NF1 présentent un tableau non compliqué, mais d'autres développent des complications rares qui peuvent atteindre chaque système du corps humain (401). La NF1 est considérée comme « compliquée » lorsqu'une de ces manifestations est présente :

<b>NF1 « compliquée »</b>
Neurofibromes plexiformes étendus
Compression médullaire résultant de neurofibromes plexiformes cervicaux
Neuropathie périphérique
Neurofibromes symptomatiques : <ul style="list-style-type: none"><li>• Douleurs persistantes, douleurs nocturnes, croissance rapide, changement de texture ou déficit neurologique nouveau ou inexpliqué</li><li>• Déficit neurologique, fonction respiratoire altérée, fonction sphinctérienne altérée, hémorragie, infection sévère, excroissance des membres, neurofibromes internes étendus, neurofibromes étendus de la base crânienne, neurofibromes faciaux</li></ul>
Neurofibromes dysplasiques et TMGNP
Sarcome (comprend le rhabdomyosarcome, les sarcomes osseux)
Gliome des voies optiques symptomatique
Gliome cérébral ou de la moelle épinière
Tumeurs dysembryoplasiques neuroépithéliales sur neuroimagerie
Épilepsie réfractaire secondaire à une tumeur
Sclérose en plaques
Maladie neurovasculaire complexe
Pseudarthrose des os longs
Dysplasie du sphénoïde
Phénotypes atypiques NF1 Comprend : GIST, phéochromocytome, leucémie myélomonocytaire juvénile, cancer de la thyroïde, cancer du sein à l'âge <50 ans, délétion du gène entier, cyphoscoliose sévère avec insuffisance respiratoire

Cette classification est flexible, car les patients ayant une NF1 non compliquée peuvent développer l'une des complications ci-dessus et devenir une NF1 compliquée ; et inversement, les patients atteints de NF1 compliquée peuvent avoir une résolution de leur manifestation compliquée et devenir une NF1 non compliquée.

Les patients atteints de NF1 compliquée ont besoin d'un suivi dans un centre NF1 qui comprend une équipe multidisciplinaire spécialisée dans la prise en charge des complications rares et inhabituelles de la NF1, ainsi que dans le développement de nouveaux traitements.

## **5.2 Dépister les patients à haut risque de TMGNP**

La TMGNP est une des principales causes de mortalité chez le jeune adulte NF1 (402).

Les facteurs de risque connus de développer une TMGNP sont la présence de nombreux NF sous-cutanés associée souvent à une neuropathie périphérique et la présence d'au moins un NF interne (90, 115). A noter qu'une recherche systématique de NF interne par IRM n'est pas recommandée chez tous les patients NF1 mais se prescrit sur point d'appel clinique.

Le phénotype dit « à risque » se définit comme suit : la présence de  $\geq 10$  NF sous-cutanés ou la présence d'au moins un NF interne (90, 93, 115). Ces patients présentent un risque significatif de développer une TMGNP. Chez ces patients, le dépistage précoce de TMGNP est justifié (recommandation d'expert). L'IRM du corps entier permet d'évaluer la charge des NF internes. Couplée à une TEP (TEP IRM ou TEP TDM), elle permet de mettre en évidence une transformation précoce.

## **5.3 Évaluation du retentissement physique et psychologique**

L'évaluation du retentissement physique et psychique est importante pour mieux prendre en charge les patients NF1 et les orienter vers des équipes spécialisées. Cette évaluation peut être guidée par des échelles non spécifiques de la NF1, détaillées ci-dessous et en annexe 4.

### **Échelles d'évaluation de la sévérité de l'atteinte physique**

Des échelles ont été élaborées pour évaluer la sévérité et la visibilité de la NF1 :

- l'index de sévérité de Riccardi classe les patients en fonction de l'importance de l'atteinte cutanée et des complications invalidantes (403).
- l'index de visibilité de Ablon permet de grader les conséquences esthétiques de la NF1 (404).

Cependant, ces scores n'ont pas été actualisés rendant leur utilisation en pratique courante difficile. De nouveaux outils pourront, dans les prochaines années, se substituer à ces scores historiques.

### **Échelles d'évaluation de la qualité de vie**

Des échelles d'autoévaluation de la qualité de vie spécifiques à la dermatologie (Skindex-France) ou génériques (DLQI (Index de qualité de vie en dermatologie) et SF-36 (Short Form 36 health survey)) peuvent être proposées au patient. La relation de confiance médecin-malade est primordiale et le dialogue est à privilégier (74, 405-407).

Des outils spécifiques à la NF1 ont également été élaborés. Le questionnaire sur l'impact de la NF1 sur la qualité de vie (INF1-QOL) corrèle bien avec la gravité de la maladie puisqu'il comprend le large spectre des manifestations liées à la NF1. Il présente l'avantage d'être rapide et simple à réaliser (408).

Les parents surévaluent cependant la gêne occasionnée par la maladie de leur enfant. Pour ces derniers, des échelles spécifiques ont été mises au point comme le ChildrenDLQI, DISABKIDS et PedSQL (409).

### **Échelles d'évaluation du fardeau de la maladie**

Le questionnaire Burden of NF1 (BoN) est un outil spécifique récemment développé et validé qui permet d'évaluer le fardeau spécifique à la NF1 (410). Ce questionnaire comprend les nombreux aspects pratiques de l'activité quotidienne du patient NF1 qui vont au-delà de la notion de qualité de vie.

## **6 Prise en charge thérapeutique**

Il n'existe pas de traitement curatif de la NF1 d'un point de vue génétique.

Il est détaillé dans ce paragraphe 6, la prise en charge thérapeutique des principales complications spécifiques de la NF1 ou des complications dont les traitements diffèrent dans cette population. L'avis d'un centre expert est souhaitable. Dans le texte ci-dessous, en l'absence de précision, les recommandations reposent sur un accord professionnel.

Plusieurs spécialités pharmaceutiques mentionnées dans ce PNDS pour la prise en charge thérapeutique sont utilisées dans une indication ou des conditions d'utilisation non prévues dans l'AMM.

Il est rappelé que :

- La prescription de la spécialité est possible<sup>1</sup>, en l'absence d'alternative médicamenteuse appropriée, si l'indication (ou les conditions d'utilisation) a(ont) fait l'objet d'une recommandation temporaire d'utilisation (RTU) ou si le prescripteur juge indispensable, au regard des données acquises de la science, le recours à cette spécialité pour améliorer ou stabiliser l'état clinique du patient. Dans ce cas :
  - Le patient doit être informé du caractère hors AMM de la prescription, « de l'absence d'alternative médicamenteuse appropriée, des risques encourus et des contraintes et bénéfices susceptibles d'être apportés par le médicament », des conditions de prise en charge par l'assurance maladie ;
  - La mention "Prescription hors autorisation de mise sur le marché" doit figurer sur l'ordonnance
  - La prescription doit être motivée dans le dossier médical du patient
- L'Agence nationale de sécurité du médicament et des produits de santé (ANSM) peut s'appuyer sur le PNDS pour élaborer une RTU de la spécialité dans l'indication hors AMM, s'il n'existe pas d'alternative médicamenteuse appropriée<sup>2</sup>.

La spécialité peut faire l'objet d'une prise en charge ou d'un remboursement par l'assurance maladie dans l'indication hors AMM, à titre dérogatoire et pour une durée limitée, après avis de la HAS, à condition qu'elle ait fait l'objet au préalable d'une RTU et que son utilisation soit indispensable à l'amélioration de l'état de santé du patient ou pour éviter sa dégradation<sup>3</sup> ».

Les actes, produits ou prestations non remboursés doivent également être signalés dans le PNDS. Les produits ou prestations non remboursés peuvent également faire l'objet d'une prise en charge ou d'un remboursement par l'Assurance maladie, à titre dérogatoire et pour une durée limitée, après avis ou recommandation de la HAS et

consultation de l'ANSM, s'il n'existe pas d'alternative appropriée et à condition que leur utilisation soit indispensable à l'amélioration de l'état de santé du patient ou pour éviter sa dégradation<sup>4</sup>.

<sup>1</sup> Article L. 5121-12-1 du code de la santé publique

<sup>2</sup> Article L. 5121-12-1 du code de la santé publique.

<sup>3</sup> Article L. 162-17-2-1 du code de la sécurité sociale (CSS).

<sup>4</sup> Article L. 162-17-2-1 du code de la sécurité sociale (CSS)

## **6.1 Manifestations dermatologiques**

### **Taches café-au-lait**

Les TCL sont difficiles à traiter avec des lasers (lasers Yag, Q switched ruby et pulsés) et présentent un taux de récurrence élevé. Les patients doivent être avertis de ces mauvais résultats et une séance de test doit être proposée (411, 412). Il n'y a pas suffisamment de preuves pour justifier l'utilisation systématique du traitement au laser pour les TCL.

### **Les neurofibromes (NF)**

#### NF cutanés

Les NF cutanés ne présentant pas de risque de transformation maligne, leur prise en charge n'est pas systématique et doit être proposée en cas de manifestation clinique et/ou de gêne esthétique avec retentissement psychologique. À ce jour, la destruction physique est la méthode de choix pour le traitement des NF cutanés.

Il sera discuté avec le patient en fonction du nombre de lésions à traiter, de leur localisation et de la rançon cicatricielle, d'une exérèse chirurgicale et/ou un traitement par laser CO2 en première intention.

La chirurgie classique (exérèse simple) est particulièrement utile dans le cas de grands NF cutanés. Il existe cependant des inconvénients : des cicatrices variables (qui sont influencées par le type de peau et la technique de fermeture), le temps requis pour la procédure, les délais de cicatrisation, et le nombre limité de lésions pouvant être traitées en une seule séance. Une technique qui consiste en un shaving à l'aide d'un bistouri ou d'une lame dermablade de la portion externe du neurofibrome suivi de sa composante dermique a récemment été décrite (413). En enlevant sélectivement la composante dermique cette technique prévient la repousse de la tumeur, réduit la longueur d'excision et donne ainsi des résultats cosmétiques post-opératoires plus favorables par rapport à l'exérèse classique. Cette méthode simple permet de traiter plusieurs NF en une seule séance.

Quand les NF sont de petite taille, généralement moins de 1 cm, et nombreux, la méthode de destruction de choix est le laser CO2 sous anesthésie locale ou générale (414, 415). Le laser CO2 est particulièrement utile pour les petites lésions du visage et du cou (69, 415). Les traitements par photocoagulation par laser Nd:YAG ou Er:YAG ont également été décrits (416-418). Une étude montre que les délais de cicatrisation sont plus courts avec le laser Erbium qu'avec le laser CO2 continu (418).

D'autres traitements peuvent être envisagés en deuxième intention comme l'électrochirurgie et la radiofréquence (419). L'électrochirurgie permet de traiter des centaines de neurofibromes en une seule séance sous anesthésie générale, avec de faibles taux de complications et un bon niveau de satisfaction rapporté par les patients (420, 421).

De nouvelles options thérapeutiques font actuellement l'objet d'essais cliniques (422). Le selumetinib, inhibiteur de MEK1/2, a récemment prouvé son efficacité dans le traitement des NF plexiformes. Inspirée de ces résultats, une étude évaluant le selumetinib pour le traitement des NF cutanés chez des adultes NF1 a récemment démarré.

Une étude d'opinion a confirmé le fardeau lié aux NF cutanés, la crainte liée à l'évolution et la chirurgie et le laser comme traitements actuels de référence. Ces patients ont des attentes raisonnables vis à vis de ces futurs nouveaux traitements : prise à vie, efficacité lente et modeste, privilégiant la sécurité sur l'efficacité (75).

### NF plexiformes ou sous-cutanés

La prise en charge des NF sous-cutanés n'est pas systématique et doit être préconisée en cas de manifestation clinique sévère mettant en jeu le pronostic vital ou fonctionnel d'un organe et/ou de gêne esthétique avec retentissement psychologique. Seul le traitement chirurgical est recommandé en première intention. La radiothérapie est contre-indiquée en raison du risque de dégénérescence maligne [48].

L'exérèse précoce (dans l'enfance) de NF plexiformes est préconisée par certains afin de limiter l'impact fonctionnel et esthétique surtout quand elle paraît esthétiquement raisonnable et possiblement complète. La lésion étant moins volumineuse, le geste est de réalisation plus facile et le risque opératoire moins important (423, 424). Cette exérèse plus précoce pourrait participer à limiter la dysplasie osseuse sous-jacente ainsi que le risque de transformation maligne.

Pour les NF plexiformes et sous-cutanés, l'exérèse doit être pratiquée par un chirurgien expérimenté et entraîné. Les lésions doivent être caractérisées au préalable par imagerie. L'IRM est privilégiée et doit explorer l'intégralité des trajets nerveux depuis leur émergence rachidienne jusqu'à leur terminaison de façon à identifier avec le plus de certitude possible le NF symptomatique. La stratégie du traitement est décidée en concertation pluridisciplinaire spécialisée. Pour les NF sous-cutanés et profonds, le geste chirurgical à privilégier lorsqu'il est possible est l'énucléation du NF permettant de respecter la continuité nerveuse et d'éviter des déficits neurologiques séquellaires. Pour les NF plexiformes, l'excision-suture (exérèse modelante) est recommandée. Parfois, la réalisation de greffes cutanées, de lambeaux ou d'expansion cutanée est nécessaire pour remplacer la perte de substance. Certains cas relèvent d'interventions maxillo-faciales complexes : ostéotomies bimaxillaires, comblement de la fosse temporale, intervention en double équipe avec les neurochirurgiens pour les exophtalmies. L'allogreffe reste d'indication exceptionnelle dans le cadre de neurofibrome plexiforme de la face pour lequel aucune alternative

chirurgicale n'est réalisable (destruction fonctionnelle totale de l'orbiculaire des lèvres notamment). Le risque opératoire repose essentiellement sur les complications hémorragiques accrues chez ces patients, principalement pour les NF plexiformes qui sont des lésions parfois volumineuses et hypervascularisées [65]. Les vaisseaux sont dysplasiques, responsables de saignement en nappes. L'hémostase doit être rigoureuse avec un matériel et une technique adaptés et spécifiques. L'infiltration au sérum adrénaliné est une étape importante. L'utilisation de ciseaux bipolaires est recommandée. La mise en place d'un drain est systématique après exérèse de lésions volumineuses afin de limiter le risque d'hématome post opératoire. Les cicatrices hypertrophiques ou chéloïdes sont rares. Le NF plexiforme peut récidiver au décours du temps et il est parfois nécessaire d'effectuer une ou plusieurs reprises à distance du geste initial.

Les progrès de l'IRM volumétrique ainsi que de l'IRM du corps entier qui permettent l'évaluation précise de la réponse tumorale à une thérapie ont permis l'évaluation de plusieurs thérapies médicamenteuses dans des essais cliniques (79, 425). L'une des plus importantes avancées dans le traitement des neurofibromes plexiformes au cours des dernières années est l'introduction de l'inhibiteur de MEK1/2 le selumetinib pour la prise en charge des NF plexiformes difficilement opérables chez les enfants et adolescents (426, 427). Dans l'essai de phase 2 (SPRINT), le selumetinib a entraîné une réduction  $\geq 20\%$  de la taille du NF plexiforme chez 71% des patients âgés entre 3 et 17 ans. En plus de la réduction visible et réelle des tumeurs, le selumetinib a amélioré le fonctionnement, la mobilité, et l'état émotif et psychologique des patients NF1. Sa prescription est hors AMM (cf. chapitre 6.8). Le mirdametinib - un inhibiteur de MEK1/2- et le cabozantinib - un inhibiteur de tyrosine kinases à cibles multiples - ont chacun entraîné une réduction  $\geq 20\%$  de la taille du NF plexiforme chez 42% des patients adultes ( $\geq 16$  ans) dans des essais de phase 2 (428, 429).

### Les NF dysplasiques

Compte-tenu de leur risque de transformation en TMGNP, la résection complète d'un NF dysplasique devrait être envisagée pourvu qu'elle n'engendre pas de morbidité majeure (101, 430). Contrairement aux TMGNP, les marges d'exérèses ne devraient pas être larges. L'IRM et la TEP-FDG permettent de délimiter le NF dysplasique (100).

## **6.2 Manifestations rhumatologiques et orthopédiques**

### Dysplasie osseuse des os longs

Une détection précoce et une prise en charge orthopédique rapide sont recommandées avant que des complications telles qu'une fracture et une pseudarthrose secondaire ne surviennent.

### Pseudarthrose secondaire

La prise en charge est chirurgicale et guidée par un consensus d'expert (greffe osseuse, placement de tige intramédullaire ou d'une fixation externe osseuse,

débridement de la zone pathologique pour favoriser un alignement et une cicatrisation de l'os)(431, 432).

### Scoliose

Les patients NF1 nécessitent une évaluation annuelle de la colonne vertébrale pendant l'enfance et au début de l'adolescence. Devant tout signe clinique de scoliose une imagerie appropriée doit être réalisée et le patient devrait être référé à un orthopédiste.

Pour les formes d'évolution rapide ou en cas de déformation évoluée, le traitement orthopédique est inefficace. Le traitement chirurgical est indiqué dans ce cas. Il repose classiquement sur une fusion vertébrale de la zone déformée et dysplasique. Ce dernier n'est cependant pas sans risque (intervention lourde, infection, risque neurologique et stérilisation de la croissance rachidienne délétère pour la fonction respiratoire chez le petit enfant). Ces dernières années, des interventions préservant la croissance du rachis (tige de croissance vertébrale) ont été développées et trouvent de bonnes indications dans la NF1 (433).

Devant une scoliose, un suivi pneumologique avec explorations fonctionnelles respiratoires (EFR) peut être nécessaire afin d'apprécier le retentissement.

### Dysplasie du sphénoïde

Le traitement de la dysplasie du sphénoïde est indiqué en cas d'exophtalmie pulsatile ou bien dans le cadre d'une chirurgie de neurofibrome plexiforme. Une prise en charge multidisciplinaire est indispensable. La reconstruction de la paroi temporale est en effet complexe. Le risque de résorption des greffons osseux et de récurrence de l'herniation temporale est élevé. Un drainage du liquide cébrospinal est souvent nécessaire.

## **6.3 Manifestations neurologiques**

### Les gliomes des voies optiques (GVO)

#### **Dépistage**

L'indication principale de l'imagerie doit être déterminée par les évaluations cliniques et ophtalmologiques systématiques régulières (cf. infra). L'imagerie systématique des voies optiques et cérébrale par IRM chez le jeune enfant NF1 sans symptôme n'est pas justifiée dans la mesure où seules les formes symptomatiques nécessitent un traitement (130, 434). Mais celle-ci est parfois réalisée en cas de difficultés à réaliser un examen ophtalmologique stable chez les petits enfants.

Étant donné la difficulté à dépister sur des symptômes une baisse d'acuité visuelle chez les nourrissons et les jeunes enfants, des examens ophtalmologiques réguliers sont essentiels (128, 149, 435). L'examen doit inclure la mesure de l'acuité visuelle, l'étude des réflexes pupillaires et un examen du fond d'œil (FO). Dès que cela est possible, une évaluation du champ visuel (CV), et/ou une tomographie par cohérence optique (OCT) du nerf optique (modes RNFL : couche des fibres ganglionnaires

rétiniennes et chez l'enfant plus grand GCC : complexe des cellules ganglionnaires maculaires) doit être réalisée (436, 437). Le suivi des courbes de croissance et la recherche des signes pubertaires est à réaliser à chaque consultation.

Tous les enfants NF1 doivent faire l'objet d'un suivi ophtalmologique pédiatrique spécifique selon le schéma ci-dessous (128, 149, 435). Aucune recommandation spécifique de suivi ophtalmologique n'existe actuellement pour les adultes atteints de NF1 à l'exception des examens de routine.

En l'absence de gliome connu, des consultations ophtalmologiques spécialisées sont recommandées selon le rythme suivant :

- **Jusqu'à l'âge de 6 ans**, tous les 6 mois
- **De 6 ans à la puberté**, tous les ans
- **De la puberté jusqu'à 18 ans** : tous les 2 ans
- **Chez l'adulte**, en l'absence de recommandations spécifiques, un suivi ophtalmologique systématique avec une consultation tous les 4 ans peut être proposé.

Avant l'âge de 6 ans, au cas où une IRM a été réalisée et montre une absence de GVO, le rythme de suivi peut être adapté avec une consultation un an plus tard au lieu de 6 mois plus tard, avant de reprendre le rythme habituel.

Devant des signes d'appel de GVO – fonction visuelle anormale ou altérée (acuité, champ visuel), OCT anormale ou altérée, présence d'un déficit pupillaire afférent relatif, d'un strabisme ou d'une exophtalmie, présence d'une pâleur papillaire, déficit neurologique, signes d'hypertension intracrânienne, puberté précoce, cassure statur pondérale – une IRM cérébrale et des orbites sans et avec injection de gadolinium, doit être réalisée. Le diagnostic de GVO repose alors sur un aspect caractéristique à l'IRM et ne requiert pas de preuve histologique. Une surveillance à long terme est justifiée, même si la progression est rare après la puberté.

### **Prise en charge**

Une fois qu'un GVO est identifié, le rythme du suivi clinique est déterminé en réunion de concertation pluridisciplinaire et dépend de l'âge de l'enfant, de la fonction visuelle et de la nature du GVO. En règle générale, le suivi initial est d'une consultation tous les 3 mois ; le rythme ultérieur dépend, en sus des critères précédents, de l'évolution du GVO ; le suivi clinique doit être poursuivi à long terme.

La prise en charge thérapeutique est bien codifiée (143) et nécessite une concertation pluridisciplinaire auprès de médecins spécialistes (ophtalmologistes, neurochirurgiens, radiologues, onco-pédiatres). L'abstention thérapeutique est proposée aux enfants asymptomatiques et pauci-symptomatiques dont la maladie ne progresse pas cliniquement ou radiologiquement.

Le traitement de première intention pour la plupart des patients atteints d'un GVO symptomatique est la chimiothérapie (carboplatine-vincristine classiquement mais avec une préférence pour la vinblastine moins toxique). En cas de dégradation rapide, le bevacizumab est proposé en association avec la vinblastine car cet anticorps monoclonal anti-VEGF est le meilleur médicament permettant un sauvetage visuel (438). Les inhibiteurs de MEK sont proposés comme seconde ligne de traitement (cf. chapitre 6.8).

La chirurgie de debulking du GVO est plus rarement proposée en raison du risque de lésion des voies optiques et du fréquent caractère infiltrant et non tumoral de ces lésions dans la NF1. Elle doit être réalisée par des équipes spécialisées et entraînées (435). Elle peut être proposée devant un syndrome compressif ou une lésion localisée au niveau d'un nerf optique sur un œil non fonctionnel.

La radiothérapie conformationnelle est déconseillée du fait de nombreux effets secondaires notamment chez l'enfant de moins de 5 ans. Des retards de croissance ont été rapportés, des pubertés précoces, des anomalies du développement, des troubles neurocognitifs, des vasculopathies cérébrales de type moyamoya, des cancers secondaires, des insuffisances de l'axe hypothalamo-hypophysaire avec des anomalies du développement statural ou pubertaire et une insuffisance thyroïdienne (435, 439). Le traitement par irradiation augmente considérablement le risque de seconde tumeur et de dysplasie vasculaire cérébrale après GVO chez les patients porteurs d'une NF1 (440). Le risque d'AVC est multiplié par 5 en cas de NF1 après l'irradiation d'un GVO et justifie à lui seul l'abandon de cette approche thérapeutique dans la majorité des cas de GVO en cas de NF1(441).

L'intérêt des thérapeutiques ciblées dans le traitement du GVO est en cours d'évaluation dans le cadre de protocoles expérimentaux et d'essais thérapeutiques (hors AMM). Le bevacizumab (anticorps anti-VEGF) seul ou en association avec un agent chimiothérapeutique s'est révélé être un traitement bien toléré et efficace pour un contrôle rapide des tumeurs afin de préserver la vision et d'améliorer la morbidité (438, 442). Le selumetinib, inhibiteur de la MEK, a fait l'objet d'un essai clinique de phase I/II chez des enfants atteints de gliomes de bas grade (443, 444). La survie sans progression de deux ans chez les patients NF1 était de 96% et 10 patients sur 25 (40%) ont obtenu une réponse partielle (444). Deux essais de phase 3 randomisant carboplatine/vincristine et selumetinib chez des patients atteints de NF1 ont récemment débuté et permettront de déterminer si l'inhibition de la voie MEK est équivalente à la chimiothérapie conventionnelle dans le traitement des GVO. Un essai de phase 3 randomisant entre selumetinib seul versus selumetinib et vinblastine a également débuté.

#### Compression médullaire par un NF

Le traitement repose sur une décompression chirurgicale en urgence et l'exérèse du neurofibrome responsable en cas de syndrome déficitaire. Une plastie durale d'agrandissement peut être discutée. Une attention particulière doit être portée sur les déformations rachidiennes post-opératoires secondaires aux voies d'abord par laminectomie.

Les inhibiteurs de MEK comme le selumetinib et le trametinib pourraient empêcher l'aggravation de la compression médullaire par les NF para-vertébraux, et peuvent ainsi être proposés aux patients chez qui l'intervention chirurgicale est contre-indiquée (hors AMM) (445, 446).

#### Retard de développement et/ou difficultés d'apprentissages

Le repérage d'un retard dans les acquisitions psychomotrices et/ou au niveau du langage doit amener le médecin à proposer une prise en charge précoce auprès du professionnel adapté (orthophoniste, psychomotricien, neuropsychologue, ergothérapeute). En fonction des troubles et de la sévérité, il est conseillé d'adresser ces enfants pour bilan et prise en charge dans les centres experts, de 2<sup>ème</sup> ou de 3<sup>ème</sup> niveau, possédant une expertise dans la prise en charge des troubles d'apprentissage des enfants porteurs de NF1. Un retard de parole et/ou de langage dans la NF1 nécessite une évaluation de l'audition comme en population générale.

La mise en évidence de difficultés dans les apprentissages doit conduire à proposer des évaluations spécifiques neuropsychologiques, orthophoniques (pour les difficultés de langage oral ou écrit, calcul...) et/ou psychomotrices (difficultés attentionnelles, dans les coordinations, le graphisme ou le repérage visuo-spatial). Les rééducations seront adaptées au profil de l'enfant avec des réévaluations régulières de la part des professionnels qui les prennent en charge. Le méthylphénidate a l'AMM dans le cadre de la prise en charge du TDAH et peut être proposé en cas de persistance des difficultés malgré les aménagements et les prises en charge non médicamenteuses (266, 273).

Le médecin peut utiliser les outils de repérage rapide des TND (troubles neuro-développementaux) chez les enfants de moins de 7 ans disponibles sur le site du Secrétariat d'Etat chargé des personnes handicapées :

[https://handicap.gouv.fr/IMG/pdf/formulaire\\_reperage\\_tnd\\_2020.janv.pdf](https://handicap.gouv.fr/IMG/pdf/formulaire_reperage_tnd_2020.janv.pdf)

#### **6.4 Tumeur maligne des gaines nerveuses périphériques**

La détection précoce d'une TMGNP au cours de la NF1 est primordiale en raison de son mauvais pronostic au stade avancé. La stratégie diagnostique et thérapeutique des TMGNP doit être systématiquement validée, avant tout geste biopsique ou chirurgical, dans un centre spécialisé en lien avec les centres de références des sarcomes (Netsarc, RRepS, RESAP), lors d'une RCP.

#### **Confirmation du diagnostic**

Devant une suspicion clinique de TMGNP, la réalisation d'une IRM et d'un TEP/TDM au FDG ou bien d'une TEP/IRM au FDG (si disponible) est recommandée. Le patient doit être adressé dans un centre compétent (membre du réseau NetSarc-ResOs ou RESAP) en urgence où une concertation multidisciplinaire aura lieu entre radiologue, chirurgien, clinicien et anatomo-pathologiste.

L'IRM permet de préciser le site et l'extension de la lésion. Devant un tableau clinique évocateur, la TEP-FDG est l'examen le plus spécifique pour détecter une TMGPN (447-449), notamment via la quantification de la SUVmax (valeur de fixation normalisée maximale, Standardized Uptake Value) de la tumeur. La valeur seuil pour la détection d'une transformation maligne est un SUVmax > 4.5 (450). Il a été montré que le rapport SUVmax de la tumeur sur SUV max du foie avait une valeur prédictive de 99 % de la bénignité de la lésion s'il était inférieur à 1,5 (451). Au-dessus de 1,5 une étude histologique de la lésion suspecte est nécessaire (331, 452). La biopsie percutanée dirigée sur l'hyperfixation TEP-FDG permet de discriminer avec certitude les TMGPN avec une valeur prédictive positive de 100 % et une valeur prédictive négative de 99 % (453). La biopsie chirurgicale à visée diagnostique n'est pas recommandée en première intention car associée à plus de complications notamment à un risque de dissémination tumorale (accord d'expert). L'analyse histologique du prélèvement issu de la biopsie est indispensable à la confirmation du diagnostic. Elle doit être effectuée par un pathologiste expert dans le domaine des sarcomes, membre du réseau RRePS labellisé par l'INCa (accord d'expert). La pièce opératoire doit également être précisément analysée afin de déterminer la taille tumorale, la qualité de la résection et confirmer le grade histologique le plus élevé prenant en compte la différenciation cellulaire, l'index mitotique et l'importance de la nécrose selon le système de la Fédération Nationale des Centres de Lutte Contre le Cancer (FNCLCC).

### **Prise en charge**

Le bilan d'extension est mal codifié mais doit comporter une TDM thoracique coupes fines ainsi qu'une imagerie corps entier.

Le traitement des TMGPN est identique à celui des autres sarcomes des tissus mous (454, 455). Le traitement est avant tout chirurgical avec des marges d'exérèses larges et à distance de la tumeur, qui ne doit pas être exposée en per opératoire (456). L'objectif est d'obtenir des marges d'exérèse histologique complètes R0. Une chirurgie R1 doit conduire à une évaluation des possibilités de reprise chirurgicale et d'un traitement adjuvant (454).

La radiothérapie post-opératoire sur le lit tumoral est le plus souvent recommandée, notamment pour les tumeurs profondes, de haut-grade (2 et 3) et de >5 cm (455).

La place de la chimiothérapie adjuvante est débattue et peut être proposée notamment dans le cadre d'essais thérapeutiques (332, 455, 457-459). Les médicaments de chimiothérapies ou de thérapies ciblées potentiellement actives sont la doxorubicine (AMM), l'ifosfamide (AMM), la dacarbazine (AMM), l'étoposide/ifosfamide et le pazopanib (hors AMM). Au stade métastatique, l'efficacité de la chimiothérapie est voisine de ce qui est observé dans les autres sarcomes des tissus mous, avec environ 20% de réponses objectives et une médiane de survie sans progression voisine de 4 mois chez l'adulte (457). Une chimiothérapie néoadjuvante se discute si la tumeur est inopérable (332, 457, 460-462). La radiothérapie exclusive ou après chirurgie incomplète est palliative, et ne doit être effectuée qu'après qu'un geste chirurgical curateur a été récusé par une RCP sarcome experte.

Du fait de la rareté de cette pathologie et des difficultés de stratégie thérapeutique, les patients atteints de TMGNP doivent être traités dans des protocoles prospectifs nationaux voire internationaux. Le protocole Européen de traitement des sarcomes de l'enfant, EpSSG NRSTS 05, classe ces tumeurs dans le groupe des « sarcomes de type adulte ». Les indications de chimiothérapie de type doxorubicine – ifosfamide dépendent de la taille de la tumeur initiale, du grading histologique, de l'étendue de la maladie et de l'opérabilité prévisible initiale.

La surveillance des TMGNP est avant tout clinique mais une imagerie est recommandée pour les localisations profondes. Le rythme de la surveillance est variable selon la localisation tumorale et le grade histologique. Une surveillance minimale tous les 3 à 6 mois pendant 3 ans puis tous les 6 mois pendant 2 ans puis annuellement est recommandée par le groupe d'expert.

L'intérêt des thérapeutiques ciblées et de l'immunothérapie dans le traitement des TMGNP est en cours d'évaluation dans le cadre d'essais thérapeutiques (hors AMM).

## **6.5 Douleur**

La prise en charge thérapeutique n'est pas codifiée et est identique aux patients n'ayant pas une NF1. Les antalgiques de différents paliers seront proposés après évaluation de la douleur nociceptive et les antidépresseurs ou antiépileptiques seront privilégiés dans les douleurs neuropathiques. La capsaïcine 8% locale en patch est efficace chez un tiers des patients ayant une douleur neuropathique (463).

Des thérapies non médicamenteuses peuvent être proposées en complément comme la kinésithérapie, l'ergothérapie (semelle orthopédique, appareillage adapté) et la réadaptation fonctionnelle.

D'autres traitements médicamenteux potentiels pour la douleur sont les inhibiteurs de mTOR comme le sirolimus et l'évérolimus et les inhibiteurs de MEK comme le selumetinib, le trametinib et le mirdametinib (426, 428, 464). Le mécanisme d'action est ici essentiellement la réduction des neurofibromes plexiformes lorsque ces derniers sont la cause essentielle des douleurs.

## **6.6 Retentissement psychologique personnel et familial et impact sur la qualité de vie**

Un soutien psychologique du patient et de sa famille peut être proposé au moment de l'annonce du diagnostic ou lors de l'annonce de complications somatiques, d'interventions chirurgicales lourdes ou dans le cadre d'un projet parental. Plus généralement, l'impact des symptômes esthétiques, de la douleur chronique, des troubles de l'apprentissage et/ou de la concentration, du caractère génétique et transmissible à la descendance, et de l'imprévisibilité de l'évolution de la neurofibromatose peuvent être générateurs de souffrance psychique (anxiété, baisse de l'estime de soi, perte de confiance, isolement social) qui peuvent affecter les relations sociales et l'insertion professionnelle. Peu exprimée d'emblée par les patients, il revient au médecin de s'en enquérir et de proposer une prise en charge psychologique individuelle ou familiale.

## **6.7 Prise en charge sociale**

Une prise en charge sociale peut être proposée au patient et à sa famille afin de le conseiller, de l'orienter et de l'accompagner dans les différents domaines d'intervention sociales : le handicap, la régularisation des droits de sécurité sociale, la précarité, l'insertion professionnelle, le maintien au domicile, la scolarité.

C'est une prise en charge globale qui ne peut pas se faire sans un travail de partenariat avec les équipes pluridisciplinaires ou avec les partenaires extérieurs (Maison Départementale des Personnes Handicapées (MDPH), la caisse primaire d'assurance maladie, le service social départemental).

L'accompagnement social d'un patient doit prendre en compte le retentissement médical, psychologique et environnemental afin d'adapter au mieux l'intervention sociale.

Une prise en charge en ALD peut être demandée pour les formes sévères (hors liste) ou en présence de tumeurs malignes (ALD 30). L'élaboration d'un dossier Allocation Education Enfant Handicapé (AEEH) ou Allocation Aux Adultes Handicapés (AAH) peut également être justifié selon la sévérité de l'atteinte.

## **6.8 Anti-MEK dans le cadre de la NF1**

### **Modalités de prescription**

Plusieurs essais de phase I ou II et des cas rapportés ont montré une efficacité des inhibiteurs de MEK dans le traitement des NF plexiformes et internes à la fois en termes de réduction de volume ou de symptomatologie (douleurs, signes neurologiques compressifs).

Dans le cadre de la NF1, deux molécules sont accessibles en France : le tramétinib (en solution buvable) et le selumétinib (en comprimés). Récemment, le selumétinib a obtenu une autorisation de mise sur le marché (AMM), à l'échelle européenne, pour l'indication suivante : les neurofibromes plexiformes inopérables de l'enfant. Cette AMM remplace les autorisations temporaires d'utilisation (ATU) initialement requises.

### **Indications**

L'indication des anti-MEK est discuté dans deux situations :

- GVO (cf chapitre 6.3)
- NF plexiformes ou internes inopérables symptomatiques. Le retentissement plus que le volume de la tumeur motive la prescription : douleurs non contrôlées malgré antalgie bien menée ou en cas de retentissement du traitement antalgique, signes compressifs, préjudice esthétique.

Ces indications doivent être validées en RCP nationale FIMARAD ou en RCP locale spécialisée afin de bien statuer sur l'inopérabilité des tumeurs cibles, et afin de peser le bénéfice attendu, particulièrement au regard des autres traitements médicaux disponibles et efficaces, notamment dans les gliomes de bas grades.

### **Modalités de surveillance**

Étant donné les toxicités ophtalmologiques et cardiaques connues des inhibiteurs de MEK, un examen cardiologique avec ETT et un examen ophtalmologique doivent être réalisés juste avant le traitement, à 1 mois de l'introduction puis tous les 3 mois pendant la durée du traitement.

En l'absence de données sur un éventuel retentissement sur la croissance staturo-pondérale des inhibiteurs de MEK, le poids et la taille de l'enfant traité doivent être mesurés régulièrement.

L'efficacité du traitement est à évaluer selon l'indication initiale : imagerie avant et en cours de traitement de la/des lésion(s) cible(s) et réévaluation du/des symptômes (douleurs, signes compressifs etc.)

### **Évaluation de l'efficacité et gestion des effets indésirables**

Dans le cas d'un traitement d'un GVO par inhibiteur de MEK. Il n'y a pas de donnée disponible sur les traitements prolongés. Par analogie avec d'autres traitements de GVO dans le cadre de NF1, la durée de 2 ans est souvent évoqué. Ce traitement doit toujours être discuté avec un centre référent expert dans ces pathologies.

En cas de prescription pour le traitement de NF plexiformes ou internes symptomatiques, la durée maximale du traitement par inhibiteurs de MEK n'est pas connue. Il est conseillé d'attendre 6 mois à 1 an de prise effective du traitement avant de le déclarer inefficace.

Outre les toxicités ophtalmologiques et cardiaques, rares, des effets indésirables cutanés, parfois sévères, sont rapportés de façon très fréquente et peuvent être responsable d'une interruption temporaire ou définitive du traitement : rash acnéiforme, alopecie, périonyxis. Le monitoring de la toxicité cutané nécessite souvent une prise en charge spécialisée pour permettre la poursuite du traitement sans impact trop important sur la qualité de vie des patients. Un traitement par cyclines par voie orale peut se discuter en cas de rash acnéiforme et en l'absence de contre-indications éventuelles.

## **7. Grossesse et NF1**

La grossesse est autorisée chez les patientes NF1, cependant leur suivi sera plus attentif et rapproché.

Les neurofibromes semblent apparaître ou grossir sous l'influence hormonale (465, 466), mais une étude récente montre que la croissance des neurofibromes durant la grossesse est similaire à celles des patientes qui ne sont pas enceintes (467).

Le suivi obstétrical est particulier avec la nécessité de réaliser une IRM lombosacrée (2ème ou 3ème trimestre) permettant d'autoriser la réalisation d'une péridurale en l'absence de neurofibrome localisé sur la zone de ponction (recommandation d'expert) L'IRM lombosacrée peut également être proposée durant l'année qui précède la conception lorsque celle-ci est programmée.

L'HTA serait plus fréquente durant la grossesse des patientes NF1 et pourrait conduire à une prééclampsie (468, 469). Ces patientes NF1 sont susceptibles de présenter des dysplasies vasculaires (anévrismes, amincissement pariétal) ; la grossesse, du fait de l'augmentation du débit sanguin, des sécrétions hormonales, des distensions peut être compliquée de ruptures artérielles, saignement et hémorragie de la délivrance plus fréquentes. Le risque de saignement et de troubles de l'hémostase doit être connu des anesthésistes et des chirurgiens notamment lors des césariennes qui sont par ailleurs plus fréquemment pratiquées (465, 469-471). Les décollements placentaires et les oligoamnios sont également plus fréquents au cours de la NF1 (468, 469). La mortalité maternelle hospitalière ne semble pas plus élevée pour autant (468). Parmi les complications fœtales, il existe un risque de prématurité et de retard de croissance in utero (470, 471).

<b>Grossesse et NF1</b>		
<b>Complications maternelles</b>	Évolution de la NF1	<ul style="list-style-type: none"><li>➤ Apparition de neurofibromes</li><li>➤ Croissance des neurofibromes</li><li>➤ Complications vasculaires</li></ul>
	Complications obstétricales	<ul style="list-style-type: none"><li>➤ HTA et prééclampsie</li><li>➤ Risque hémorragique</li><li>➤ Césarienne</li><li>➤ Péridurale déconseillée si NF en regard de la zone d'injection</li></ul>
<b>Complications fœtales</b>	<ul style="list-style-type: none"><li>➤ Retard de croissance intra-utérin</li><li>➤ Prématurité</li></ul>	

## **8. Cas particulier de la neurofibromatose 1 mosaïque (ou segmentaire)**

La neurofibromatose 1 mosaïque, qui souvent a une disposition segmentaire (anciennement NF5), est une forme particulière de neurofibromatose 1 due à une mutation post-zygotique tardive. Il s'agit d'une forme rare (prévalence estimée entre 0,0014 et 0,002%) de localisation unilatérale ou plus rarement bilatérale (dans 6% des cas) (37, 472). L'atteinte peut être limitée à un segment métamérique ou plus étendue, touchant plusieurs zones. Elle se caractérise par des signes cutanés de NF1 touchant une partie du corps : le plus souvent des neurofibromes, taches café au lait, et parfois des lentigines ou plus exceptionnellement des nodules de Lisch unilatéraux. Des formes digestives ou neuro-ophtalmologiques ont été rapportées (473).

Le pronostic des patients atteints de neurofibromatose 1 mosaïque est meilleur que celui des patients NF1 mais la transformation maligne des NF plexiforme en TMGNP est possible (474), et certaines études ont suggéré l'existence d'un sur-risque de cancers (475, 476). La surveillance clinique des patients doit donc être régulière.

Les patients porteurs d'une neurofibromatose 1 mosaïque n'ont pas d'antécédent familial de neurofibromatose 1 car la maladie est secondaire à une mutation post-zygotique tardive du gène *NF1*, conduisant à un mosaïcisme somatique accompagné ou non d'un mosaïcisme germinale. Les anomalies moléculaires à l'origine de ces formes particulières de neurofibromatose sont semblables à celles retrouvées dans la NF1 mais leur présence est restreinte à un territoire limité de l'organisme, d'où la difficulté de leur mise en évidence. La possibilité d'une mosaïque germinale associée génère un risque de transmission à la descendance, mais significativement inférieur à celui d'une forme généralisée et, en conséquence, la nécessité de proposer un conseil génétique.

## 9 Suivi

### 9.1 Objectifs

- Dépister et prendre en charge des complications
- Dépister les patients à risque de complications

### 9.2 Professionnels impliqués (et modalités de coordination)

Ces recommandations s'adressent à l'ensemble du personnel médical et paramédical prenant en charge les patients NF1 (cf. chapitre 2.2).

### 9.3 Rythme et contenu des consultations

(Accord d'experts)

#### 9.3.1 Rythme des consultations

Une surveillance à vie est recommandée dès la suspicion du diagnostic de NF1.

En l'absence de complication, la surveillance clinique doit être annuelle pour les enfants et adultes. Cette surveillance doit être réalisée par un spécialiste de la NF1 annuellement pour les enfants et pour les adultes avec un phénotype à risque et un phénotype compliqué ou tous les 2 à 3 ans pour les adultes sans phénotype à risque ni complication. Les autres consultations pourront être effectuées par le médecin traitant, le dermatologue ou le pédiatre de ville.

#### 1/ Dépister les complications

Les examens complémentaires ne sont en aucun cas systématiques et doivent être orientés par l'examen clinique (cf. Tableaux en fin de chapitre). Cette surveillance doit être réalisée dans le cadre d'une prise en charge multidisciplinaire en interaction avec le médecin référent du patient. Les patients à risque et les enfants devront être suivis en priorité par une équipe spécialisée (cf. Annexe 2).

Un examen clinique complet avec prise de la tension artérielle est primordial lors de chaque consultation d'un patient NF1 chez un médecin. Le contenu de la consultation diffère selon l'âge du patient (cf. Tableau en fin de chapitre).

#### 2/ Évaluation du retentissement de la NF1 et de ses complications (cf. chapitre 5.3)

#### 3/ Dépister les patients à risque de complications (cf. chapitre 5.2)

**Tableau : Suivi des patients porteurs de neurofibromatose 1**

Au diagnostic	<p><b>Confirmer le diagnostic</b></p> <ul style="list-style-type: none"><li>- Il repose sur les critères NIH révisés en 2021</li><li>- Effectuer un examen clinique complet</li><li>- Évaluer les antécédents familiaux</li><li>- Tests génétiques pour certains cas</li><li>- Dépister les patients à haut risque (<math>\geq 10</math> NF sous-cutanés)</li></ul> <p><b>Dépistage des membres de la famille</b></p> <ul style="list-style-type: none"><li>- Tous les parents au premier degré</li><li>- Examen clinique complet</li><li>- Examen à la lampe à fente</li><li>- Tests génétiques en cas de doute</li></ul> <p><b>Annonce du diagnostic</b></p> <ul style="list-style-type: none"><li>- Une consultation en face à face bien planifiée et dédiée</li><li>- Éducation sur l'évolution de la maladie, les manifestations cliniques, la variabilité, l'histoire naturelle, le pronostic, les modalités de surveillance, le risque de complications les signes de gravité et les signes d'alerte devant inciter à consulter</li><li>- Revoir les manifestations cliniques, la variabilité, l'histoire naturelle, le pronostic, le risque de complications et les signes d'alerte devant inciter à consulter</li><li>- Proposer une consultation avec un psychologue bien formé</li><li>- Proposer une consultation avec un conseiller en génétique</li><li>- Proposer les coordonnées d'un centre spécialisé (centre de référence ou centre de compétence) et des diverses associations</li><li>- Présenter les outils d'information et les ressources disponibles (telles que brochures, groupes de soutien). Orienter les patients vers les sites reconnus et fiables leur permettant d'avoir accès à des données honnêtes et utiles.</li></ul> <p><b>Conseil génétique</b></p> <ul style="list-style-type: none"><li>- Possibilité de diagnostic prénatal, diagnostic prénatal non invasif et diagnostic préimplantatoire</li></ul>
Nourrisson et petite enfance	<ul style="list-style-type: none"><li>- Examen clinique complet annuel</li><li>- Surveillance annuelle de la tension artérielle</li><li>- Consultation ophtalmologique spécialisée tous les 6 mois</li><li>- Rechercher une proptose, une taille de tête qui augmente rapidement et des signes neurologiques focaux</li><li>- Suivi annuel des courbes de croissance (taille, poids, périmètre crânien)</li><li>- Examiner la peau pour les TCL, les neurofibromes plexiformes, les lentigines des plis cutanés</li><li>- Évaluation des manifestations orthopédiques : scoliose, courbure anormale d'une jambe</li><li>- Évaluation du développement psychomoteur</li><li>- Bilan neuropsychologique et moteur selon adaptation ou difficultés</li><li>- Aide à l'insertion scolaire</li><li>- Recherche de troubles des apprentissages</li><li>- Évaluation du retentissement psychologique sur le patient et la famille et du besoin d'un soutien psychologique</li><li>- Demande d'ALD30 pour les formes compliquées</li></ul>

Enfance et adolescence	<ul style="list-style-type: none"> <li>- Examen clinique complet annuel</li> <li>- Examen ophtalmologique complet : <ul style="list-style-type: none"> <li>- Jusqu'à 6 ans : tous les 6 mois</li> <li>- À partir de 6 ans jusqu'à la puberté : tous les ans</li> <li>- Après la puberté jusqu'à 18 ans : un bilan tous les 2 ans</li> </ul> </li> <li>- Surveillance annuelle de la tension artérielle</li> <li>- Mesures annuelles du poids, de la taille et du périmètre crânien</li> <li>- Examiner la peau pour les neurofibromes et les neurofibromes plexiformes</li> <li>- Évaluer la présence de douleurs persistantes, douleurs nocturnes, croissance rapide, changement de texture ou déficit neurologique nouveau ou inexplicé au niveau d'un neurofibrome plexiforme. Si présents, demander une IRM pour évaluer une éventuelle transformation maligne en TMGNP</li> <li>- Les apports de vitamine D selon les recommandations précisées pour les populations à risque, guidés éventuellement par des dosages de 25(OH)D</li> <li>- Discuter l'ostéodensitométrie selon la clinique, les dosages vitaminiques et les radiographies</li> <li>- Examen neurologique complet pour vérifier les neurofibromes plexiformes profonds</li> <li>- Dépister les patients à haut risque (<math>\geq 10</math> NF sous-cutanés)</li> <li>- Évaluer les signes de puberté précoce. Si présent, demander une IRM cérébrale et des orbites pour rechercher un GVO</li> <li>- Bilan orthophonique, psychomoteur, neuropsychologique avant l'entrée au collège, aide à l'insertion scolaire. <ul style="list-style-type: none"> <li>- Évaluer l'efficacité scolaire</li> <li>- Recherche de troubles des apprentissages</li> <li>- Évaluer les troubles du comportement et la présence d'un trouble déficitaire de l'attention et hyperactivité</li> </ul> </li> <li>- Évaluer l'adaptation sociale du patient</li> <li>- Évaluer les impacts physiques et psychologiques de la maladie et référer à un psychologue ou psychiatre si besoin</li> <li>- Demande d'ALD30 pour les formes compliquées</li> </ul>
L'âge adulte	<ul style="list-style-type: none"> <li>- Surveillance annuelle de la tension artérielle</li> <li>- Dépister les patients à haut risque (<math>\geq 10</math> NF sous-cutanés)</li> <li>- Évaluer la présence de douleurs persistantes, douleurs nocturnes, croissance rapide, changement de texture ou déficit neurologique nouveau ou inexplicé au niveau d'un neurofibrome plexiforme. Si présents, demander une IRM pour évaluer une éventuelle transformation maligne en TMGNP</li> <li>- Évaluation de la gêne esthétique causée par les neurofibromes cutanés et le retentissement psychologique. Proposer la chirurgie ou le laser CO2</li> <li>- Évaluer les apports de vitamine D selon les recommandations précisées pour les populations à risque, guidés éventuellement par des dosages de 25(OH)D</li> <li>- Discuter l'ostéodensitométrie selon la clinique, les dosages vitaminiques et les radiographies</li> <li>- Évaluation des troubles cognitifs en fonction de la plainte et du contexte socio-professionnel (bilan neuropsychologique et orthophonique en fonction)</li> <li>- Évaluer l'adaptation sociale du patient</li> <li>- Évaluer les impacts physiques et psychologiques de la maladie et référer à un psychologue ou psychiatre si besoin</li> <li>- Discuter de l'effet de la grossesse sur la NF1</li> </ul>

- |   |
|---|
| <ul style="list-style-type: none"><li>- Discuter de la possibilité de DPN ; de DPNI ou DPI et proposer une consultation de conseil génétique</li><li>- Dépistage de cancer identique à celui de la population générale sauf dépistage du sein plus précoce</li><li>- Pour les femmes : IRM, mammographie (1 incidence oblique externe) +/- échographie mammaire annuels dès l'âge de 30 ans et jusqu'à l'âge de 50 ans. Après 50 ans la surveillance ne nécessite plus d'IRM et se fait à l'aide d'une mammographie +/- échographie mammaire tous les ans.</li><li>- Dépistage de phéochromocytome dès l'âge de 35 ans : scanner ou IRM surrénalienne complétée d'un dosage plasmatique et/ou urinaire des métanéphrines et d'une scintigraphie à la MIBG ou TEP F-DOPA en cas de nodule suspect.</li><li>- Demande d'ALD30 pour les formes compliquées</li></ul> |
|---|

**Tableau : Modalités de dépistage des principales complications de la NF1**

Complications à rechercher		Patients concernés	Modalités dépistage des complications
Manifestations dermatologiques	NF sous-cutanés, internes et plexiformes : Transformation maligne ? Gêne esthétique ou fonctionnelle ?	Enfants, adultes	Examen clinique : Douleur, déficit neurologique, augmentation de taille, retentissement fonctionnel et psychologique  Examens complémentaires : optionnels Indications : suspicion de malignité, préopératoire, facteur de risque de NF interne
	Xanthogranulome juvénile	Enfants	Examen clinique Si présence de XG : palpation des aires ganglionnaires et NFS
Manifestations rhumatologiques et orthopédiques	Dysplasie osseuse et pseudarthrose des os longs, fractures	Enfants, adultes	Examen clinique : recherche de gibbosité, déformation osseuse Radiographies si anomalie de l'examen clinique
	Scoliose	Enfants, adultes	Examen clinique Examens complémentaires optionnels : Radiographies du rachis de face et de profil si anomalies cliniques (1ère intention) L'IRM doit être réservée aux formes avec dysplasie vertébrale et/ou costale (accord d'expert) EFR pour évaluer le retentissement des scolioses sévères
	Trouble de la minéralisation osseuse, ostéoporose	Enfants, adultes	Discuter l'ostéodensitométrie selon la clinique, le dosage de la vitamine D et les radiographies
Manifestations endocriniennes	Troubles pubertaires, croissance	Enfants	Suivre le développement pubertaire, la courbe staturopondérale, mesure du périmètre crânien
Manifestations cardiaques et vasculaires	HTA primaire et secondaire	Enfants, adultes	Prise de TA à chaque consultation (au moins annuellement), discuter MAPA Examens complémentaires si HTA, réaliser en 1ère intention : Angioscanner des artères rénales ou une angiographie par résonance magnétique des artères rénales Chercher des signes évocateurs de phéochromocytome Dépistage de phéochromocytome dès l'âge de 35 ans : scanner ou IRM surrénalienne complétée d'un dosage plasmatique et/ou urinaire des

			métanéphrines et/ou d'une scintigraphie à la MIBG ou TEP F-DOPA en cas de nodule suspect.
	Anomalies cardiaques	Enfants, adultes	Examen clinique
	Manifestations hémorragiques	Enfants, adultes	Recherche de syndrome hémorragique à l'interrogatoire et à l'examen physique Bilan d'hémostase systématique avant tout geste chirurgical, dentaire ou obstétrical
Douleur, retentissement psychologique, qualité de vie		Enfants, adultes	Examen clinique Proposition d'un suivi psychologique, consultation douleur
Manifestations ORL	Trouble phonatoire, NF laryngé	Enfants, adultes	Examen ORL
Manifestations neurologiques	GVO	Enfants	<ul style="list-style-type: none"> <li>- Le GVO doit impérativement être diagnostiqué avant l'apparition de signes de malvoyances car ceux-ci n'apparaissent généralement chez l'enfant que lorsque la malvoyance est profonde et l'atrophie optique sévère.</li> <li>- Examen ophtalmologique : fonction visuelle (acuité, champ visuel) anormale pour l'âge, ou OCT RNFL ou GCC anormale ou altérée, ou présence d'un déficit pupillaire afférent relatif, d'un strabisme ou d'une exophtalmie, ou présence d'une pâleur papillaire.</li> <li>- Examen pédiatrique : déficit neurologique, signes d'hypertension intracrânienne, puberté précoce, cassure staturopondérale, mesure du périmètre crânien</li> <li>- Consultation ophtalmologique de dépistage : <ul style="list-style-type: none"> <li>- Jusqu'à l'âge de 6 ans, tous les 6 mois</li> <li>- De 6 ans à la puberté, tous les ans</li> <li>- De la puberté jusqu'à 18 ans : tous les 2 ans</li> </ul> </li> <li>- Pas d'IRM systématique des voies optique et cérébrale chez le jeune enfant NF1 sans symptôme : elle n'est pas justifiée dans la mesure où seules les formes symptomatiques nécessitent un traitement</li> <li>- En cas de signe de GVO, une IRM doit être réalisée sans délai.</li> </ul>
	Épilepsie, hydrocéphalie, hypertension intracrânienne, AVC, céphalée	Enfants, adultes	Examen neurologique IRM cérébrale et EEG orientées par les anomalies de l'examen clinique
	Trouble de développement et apprentissage, trouble du comportement	Enfants	Évaluation du développement psychomoteur et du langage puis efficacité scolaire à chaque consultation Recherche de difficultés pour les apprentissages

			Bilan neuropsychomoteur complet et neuropsychologique en fonction de la plainte avant l'entrée au primaire et au collège, aide à l'insertion scolaire
	Compression médullaire et nerveuse, neuropathie périphérique, insertion socioprofessionnelle	Adultes	Examen clinique Bilan neuropsychologique Bilan orthophonique Rencontre avec un(e) assistant(e) social(e)
Cancers	TMGNP	Enfants, adultes	Examen clinique : majoration récente d'un NF, apparition de douleurs Examens complémentaires si signes d'appel TEP-TDM ou TEP-IRM de dépistage chez les patients présentant un phénotype à risque, à répéter selon les cas
	Tous les autres cancers	Enfants, adultes	Examen clinique : altération de l'état général, HTA, hypertension intracrânienne, masse abdominale, signe vésicaux, apparition d'une masse, syndrome compressif Dépistage identique à celui de la population générale sauf dépistage du sein plus précoce (à partir de 30ans)

## **Annexe 1. Liste des participants**

Ce travail a été coordonné par Dr. Christina Bergqvist sous la direction du Pr. Pierre Wolkenstein (Coordonnateur du Centre de référence labellisé neurofibromatoses, Service de dermatologie, CHU, Hôpital Henri Mondor, 51 av du Maréchal de Lattre de Tassigny, 94010 Créteil cedex).

Ont participé à l'élaboration du PNDS :

### **Rédacteurs**

Dr. Christina Bergqvist

**Recherche bibliographique initiale :** Christina Bergqvist, Créteil

### **Groupe de travail multidisciplinaire :**

- L'Association Neurofibromatoses et Recklinghausen (A.N.R.)
- Dr. Adrien Paix, radiothérapeute, Créteil
- Mme. Agnes Sliwinski, neuropsychologue, Créteil
- Dr. Antoine Bertolotti, dermatologue, Saint-Pierre
- Dr. Anne-Claire Bursztejn, dermatologue, Nancy
- Dr. Anne Isabelle Bertozzi, oncopédiatre, Toulouse
- Dr. Ariane Lunati Rozié, généticienne, Créteil
- Dr. Arnaud Jannic, dermatologue, Créteil
- Pr. Benoit Funalot, généticien, Créteil
- Dr. Bruno Filhon, pédiatrie, Montivilliers
- Mme. Bérénice Hebrard, conseillère en génétique, Créteil
- Dr. Christine Francannet, généticienne, Clermont-ferrand
- Dr. Claire Abasq, dermatologue, Brest
- Dr. Claire Hotz, dermatologue, Créteil
- Dr. Claire Saule, gynécologue, Paris
- Dr. Delphine Wehrer, gynécologue, Villejuif
- Pr. Didier Bessis, dermatologue, Montpellier
- Dr. Dominique Thouvenin, ophtalmologue, Toulouse
- Dr. Dominique Vidaud, généticienne, Paris
- Dr. Elias Assaf, oncologue, Créteil
- Dr. Eloise Baudou, neuropédiatre, Toulouse
- Dr. Emmanuelle Fourme, généticienne, Paris
- Dr. Evelyne Meyblum, radiologue, Créteil
- Dr. Fanny Morice-Picard, généticienne, Bordeaux
- Dr. Isabelle Aerts, oncopédiatre, Paris
- Dr. Jacques Grill, oncopédiatre, Villejuif
- Dr Jean-Sebastien Guillamo, neurologue, Nîmes
- Pr. Khaled Ezzedine, dermatologue, Créteil
- Dr. Laura Fertitta, dermatologue, Créteil
- Pr. Laurence Amar, endocrinologue, Paris
- Dr. Léa Guerrini-Rousseau, pédiatre, Villejuif
- Dr. Marie-Laure Armand, psychologue, Créteil

- Dr. Matthieu Robert, ophtalmologue, Paris
- Dr. Michel Bahuaud, généticien, Créteil
- Pr. Michel d'Incan, dermatologue, Clermont-Ferrand
- Dr. Mona Amini-Adle, dermatologue, Lyon
- Dr. Nicola Briand, dermatologue, Fort de France
- Dr. Olivier Caron, généticien clinique, Villejuif
- Dr. Ouidad Zehou, dermatologue, Créteil
- Pr. Patrick Combemale, dermatologue, Lyon
- Pr. Philippe Berbis, dermatologue, Marseille
- Pr. Pierre Vabre, dermatologue, Dijon
- Pr. Pierre Wolkenstein, dermatologue, Créteil
- Dr. Raphaëlle Billon, chirurgien plasticien, Créteil
- Dr. Romain Bosc, chirurgien plasticien, Créteil
- Mme. Sabine Bellaïche, infirmière, Créteil
- Dr. Salah Ferkal, rhumatologue, Créteil
- Dr. Samuel Abbou, oncopédiatre, Villejuif
- Dr. Séverine Audebert-Bellanger, généticienne, Brest
- Dr. Sophie Frank, gynécologue-oncologue, Paris
- Dr. Thu Ha Dao, radiologue, Créteil
- M. Vincent Caumette, conseiller en génétique, Créteil
- M. Vincent Renard, médecin généraliste, Créteil
- Pr. Yves Chaix, neuropédiatre, Toulouse

### **Déclarations d'intérêt**

Tous les participants à l'élaboration du PNDS ont rempli une déclaration d'intérêt. Les déclarations d'intérêt sont en ligne et consultables sur le site internet du(des) centre(s) de référence

## **Annexe 2. Coordonnées des centres spécialisés et des associations de patients**

### **A. Centres spécialisés**

<http://neurofibromatoses.aphp.fr>

#### **1. Centre de référence labellisé neurofibromatoses**

##### **Site coordinateur :**

##### **Hôpital Henri-Mondor (Créteil)**

Coordinateur : Professeur Pierre Wolkenstein

Service de Dermatologie

CHU Henri Mondor. 51 avenue du Maréchal de Lattre de Tassigny 94010 Créteil Cedex

Tel : 01 49 81 45 13

Fax : 01 49 81 25 08

Mail : [pierre.wolkenstein@aphp.fr](mailto:pierre.wolkenstein@aphp.fr)

##### **Sites constitutifs :**

##### **Site de l'hôpital de la Pitié Salpêtrière (Paris) NF2 et Schwannomatoses**

Coordinateur : Professeur Michel Kalamarides

Service de Neuro-Chirurgie

Hôpital de la Pitié Salpêtrière 47-83 Boulevard de l'Hôpital. 75013 Paris

Tel : 33 01 42 16 31 12

Fax : 33 01 42 16 34 27

Mail : [michel.kalamarides@aphp.fr](mailto:michel.kalamarides@aphp.fr)

##### **Site du Centre Léon Bérard (Lyon) NF1 et syndromes apparentés**

Coordinateur : Docteur Patrick Combemale

Service de Dermatologie

Centre Léon Bérard. 28, rue Laennec 69008 Lyon

Tél. : 04 78 78 51 26

Fax : 04 72 36 66 81

Mail : [patrick.combemale@lyon.unicancer.fr](mailto:patrick.combemale@lyon.unicancer.fr)

## 2- Centres de compétences NF1

### Auvergne-Rhône-Alpes

*Voir ci-dessus rubrique Sites constitutifs*

**Site du Centre Léon Bérard – Lyon**

### Bourgogne-Franche-Comté

#### **Site de Besançon**

Responsable : Docteur Eve Puzenat

Service de Dermatologie

Hôpital Jean Minjoz. 3 Bd Fleming 25030 Besançon cedex

Tel : 03 81 21 80 97

Fax : 03 81 21 81 63

Mail : [epuzenat@chu-besancon.fr](mailto:epuzenat@chu-besancon.fr)

### Bretagne

#### **Site de Rennes**

Responsable : Docteur Henri Adamski

Service de Dermatologie

Hôpital Pontchaillou. 2 rue Henri Le Guilloux. 35033 Rennes cedex

Tel : 02 99 28 43 68

Fax : 02 99 28 41 00

Mail : [henri.adamski@chu-rennes.fr](mailto:henri.adamski@chu-rennes.fr)

#### **Site de Brest**

Responsable : Docteur Séverine Audebert

Département de Génétique Médicale et Pédiatrie

CHU Morvan. 2 avenue Foch 29609 Brest Cedex

Tél. : 02 98 22 34 77

Mail : [severine.audebert@chu-brest.fr](mailto:severine.audebert@chu-brest.fr)

### Centre-Val-de-Loire

#### **Site de Tours**

Coordinateur : Professeur Pierre Castelneau

Unité de Neurologie Pédiatrique - Pôle de Pédiatrie Médicale

Hôpital Clocheville. CHRU de Tours. 2 Bd Tonnellé. 37044 Tours cedex 9

Tel : 02 47 47 82 00

Fax : 02 47 47 82 50

Mail : [castelnau@univ-tours.fr](mailto:castelnau@univ-tours.fr)

### Grand-Est

#### **Site de Strasbourg**

Coordinatrice : Professeur H el ene Dollfus (Centre de r ef erence pour les affections ophtalmologiques g en etiques)  
Service de G en etique M edicale  
H opital de HautePierre. av Moli ere. 67098 Strasbourg cedex  
Tel : 03 88 12 81 20  
Fax : 03 88 12 81 25  
Mail : [helene.dollfus@chru-strasbourg.fr](mailto:helene.dollfus@chru-strasbourg.fr)

#### **Site de Nancy**

Responsable : Docteur Anne-Claire Bursztejn-Ben Mahmoud  
Service de Dermatologie  
CHRU Brabois. B atiment P. Canton. CHRU. 6 rue du Morvan 54500 Vand oeuvre-L es-Nancy  
Tel : 03 83 15 71 01  
Fax : 03 83 85 24 12  
Mail : [ac.bursztejn@chru-nancy.fr](mailto:ac.bursztejn@chru-nancy.fr)

#### **Hauts-de-France**

##### **Site d'Amiens**

Coordinateur Responsable : Docteur Ali Dadban  
Service de Dermatologie  
H opital Sud. CHU. 80054 AMIENS cedex 1  
Tel : 03 22 45 58 41  
Fax : 03 22 45 57 94  
Mail : [dadban.ali@chu-amiens.fr](mailto:dadban.ali@chu-amiens.fr)

##### **Site de Lille**

Coordinateur : Madame le Docteur Magalie Drouard  
Service de Dermatologie  
CHR Lille. H opital Salengro. 2 avenue Oscar Lambert 59000 Lille  
T el : 03 20 44 60 76  
Mail : [magali.drouard@chru-lille.fr](mailto:magali.drouard@chru-lille.fr)

#### **Ile-de-France**

##### **Site de l'h opital Robert Debr e (Paris) G en etique P ediatrie**

Responsable : Docteur Sandrine Passemard  
Service de G en etique P ediatrie  
CHU Robert Debr e. 48 Bd S erurier 75019 Paris  
Tel : 01 40 03 53 06 (le matin)  
Fax : 01 40 03 22 77  
Mail : [sandrine.passemard@aphp.fr](mailto:sandrine.passemard@aphp.fr)

##### **Site de l'HEGP (Paris) Chirurgie Plastique**

Coordinateur Responsable : Professeur Laurent Lanti eri  
Service de Chirurgie R eparatrice Plastique  
H opital Europ een Georges Pompidou. 20 rue Leblanc 75015 Paris

Tel (Rendez-vous) : 01 56 09 57 00  
Tél secrétariat : 01 56 09 58 71 ou 72  
Mail : [laurent.lantieri@aphp.fr](mailto:laurent.lantieri@aphp.fr)

**Site de l'hôpital Necker (Paris) Pédiatrie**

Responsable : Professeur Smail Hadj-Rabia  
Service de Pédiatrie  
Hôpital Necker. 149 rue de Sèvres 75015 Paris  
Tel : 01 44 49 46 68  
Mail : [smail.hadj@inserm.fr](mailto:smail.hadj@inserm.fr)

**Site de l'hôpital A. Trousseau (Paris) Neuro-Pédiatrie**

Responsable : Professeur Diana Rodriguez  
Service de Neuro-Pédiatrie  
Hôpital Trousseau. 26 avenue du Dr Arnold Netter 75571 Paris cedex 12  
Tel : 01 44 73 65 75  
Mail : [diana.rodriguez@aphp.fr](mailto:diana.rodriguez@aphp.fr)

**Site de l'hôpital Beaujon (Clichy) Neuro-Chirurgie**

Coordinateur : Professeur Philippe Decq  
Service de Neuro-Chirurgie  
Hôpital Beaujon. 100 Bd du Général Leclerc 92110 Clichy  
Tel : 01 40 87 53 06  
Mail : [philippe.decq@aphp.fr](mailto:philippe.decq@aphp.fr)

**Site de l'hôpital Intercommunal du CHIC (Créteil) Pédiatrie**

Coordinateur : Professeur Ralph Epaud  
Service de Pédiatrie  
Centre Hospitalier Intercommunal. de Créteil 40 avenue de Verdun 94000 Créteil  
Tel : 01 45 17 53 98 ou 54 20  
Mail : [ralph.epaud@chicreteil.fr](mailto:ralph.epaud@chicreteil.fr)

**Martinique**

**Site de Fort de France**

Coordinateur : Madame le Docteur Nicola Briand  
Centre de Référence Caraïbéen des Maladies Neuromusculaires et Neurologiques Rares (CERCA)  
CHU de Fort de France. Hôpital Pierre Z. Quitman. BP 632. 97261 Fort de France cedex  
Tel secrétariat : 05 96 55 22 64  
Fax : 05 96 75 52 66  
Mail : [nicola.briand@chud-martinique.fr](mailto:nicola.briand@chud-martinique.fr)

**Normandie**

**Site de Rouen**

Responsable : Docteur Xavier Balguerie  
Service de Dermatologie  
Hôpital Charles Nicolle. 1 rue de Germont. 76031 Rouen cedex  
Tél : 02 32 88 89 90 poste 62710  
Tel secrétariat : 02 32 88 80 54  
Fax : 02 32 88 88 55  
Mail : [xavier.balguerie@chu-rouen.fr](mailto:xavier.balguerie@chu-rouen.fr)

### **Nouvelle-Aquitaine**

***Pas de centre de compétences NF1***

### **Occitanie**

#### **Site de Montpellier**

Responsable Coordinateur : Professeur Bernard Guillot  
Service de Dermatologie  
Hôpital Saint Eloi. 80 av Augustin Fliche. 34295 Montpellier cedex 5  
Tel secrétariat des rendez-vous : 04 67 33 69 06  
Fax : 04 67 33 69 58  
Mail : [b-guillot@chu-montpellier.fr](mailto:b-guillot@chu-montpellier.fr)

#### **Site de Toulouse**

Responsable coordinateur : Professeur Yves Chaix  
Unité de Neurologie Pédiatrie  
Hôpital des Enfants. 330 av de Grande Bretagne. BP 3119. 31026 Toulouse cedex 3  
Tel : 05 34 55 85 77  
Fax : 05 35 55 85 73  
Mail : [chaix.y@chu-toulouse.fr](mailto:chaix.y@chu-toulouse.fr)

### **Pays-de-la Loire**

#### **Site de Nantes**

Responsable Coordinateur : Docteur Sebastien Barbarot  
Service de Dermatologie  
Hôtel Dieu CHU de Nantes. 1 place Alexis Ricordeau 44035 Nantes cedex  
Tel : 02 40 08 31 16  
Fax : 02 40 08 31 17  
Rendez-vous : 02.40.08.31.16  
Mail : [sebastien.barbarot@chu-nantes.fr](mailto:sebastien.barbarot@chu-nantes.fr)

### **Provence-Alpes-Côte-d'Azur**

#### **Site de Marseille**

Coordinateur : Madame le Docteur Frédérique Audic  
Service de Pédiatrie Spécialisée et Médecine Infantile

Hôpital de la Timone Enfants. 13385 Marseille cedex 05

Tel : 04 42 33 50 31

Fax : 04 42 33 51 85

Mail : [frederique.audic@ap-hm.fr](mailto:frederique.audic@ap-hm.fr)

### 3- Associations de patients

Le centre de référence a conventionné avec l'Association Neurofibromatoses et Recklinghausen ([www.anfrance.fr](http://www.anfrance.fr)) et le Pr. Pierre Wolkenstein préside son comité scientifique. Elle représente la grande majorité des associatifs, finance la recherche et participe aux travaux institutionnels comme la rédaction du PNDS.

La fondation Cap NF combattre les tumeurs de l'enfant et de l'adulte, créée en janvier 2017 à l'initiative de l'Association Neurofibromatoses et Recklinghausen, représente un outil durable et efficace pour la collecte de fonds, le soutien et le financement de la recherche, au service de la communauté médicale.

D'autres associations existent sur internet. Elles n'ont pas de convention avec le centre de référence.

## **Annexe 3. Critères panel HBOC**

### **Indication à une consultation d'oncogénétique à la recherche d'une prédisposition au cancer du sein et/ou de l'ovaire**

Préambule :

Les apparentés pris en compte doivent se trouver dans la même branche parentale.

Les apparentés du second degré sont pris en compte si la transmission passe par un homme.

La patiente est l'un des sujets atteints.

### **L'analyse génétique en panel porte sur les gènes : BRCA1, BRCA2, PALB2, CDH1, MLH1, MSH2, MSH6, PMS2, RAD51C, RAD51D, PTEN et TP53**

1. 3 sujets atteints de cancer du sein dont au moins un cas avant l'âge de 60 ans chez des apparentées de premier ou second degré.
2. 2 cas de cancer du sein chez des apparentés du premier degré (ou du deuxième degré), si l'un d'eux est diagnostiqué avant 45-50 ans ou d'une forme bilatérale (si premier cancer diagnostiqué avant 51 ans).
3. Cancer du sein et cancer de l'ovaire chez des apparentés du premier degré ou deuxième degré si la transmission est paternelle.
4. Cancer de l'ovaire (hors tumeurs borderline et germinales) avant 70-76 ans ou séreux de haut grade quel que soit l'âge et statut BRCA tumoral inconnu ou analyse tumorale infaisable.
5. Cancer du sein avant 41 ans.
6. Cancer du sein triple négatif avant 51 ans.
7. Cancer du sein bilatéral si le premier est diagnostiqué avant 51 ans.
8. Cancer du sein chez l'homme quel que soit l'âge.
9. Situations évocatrices de formes syndromiques : maladie de Cowden (PTEN), syndrome de Li-Fraumeni (TP53), association cancer gastrique diffus et carcinome lobulaire infiltrant du sein (CDH1).
10. Toute autre famille à caractère particulier, tumeurs primitives multiples: prendre un avis préalable auprès de l'équipe d'oncogénétique.
11. Identification d'une altération tumorale de BRCA1 ou BRCA2 (ovaire, sein ou autre localisation).

## Annexe 4. Échelles d'évaluation

### Échelles de sévérité

<b>Index de Riccardi</b>		
<b>Grades de sévérité</b>	<b>Formes de sévérité</b>	<b>Description clinique</b>
Grade 1	Forme frustrée	Présence minimale de quelques signes de NF1
Grade 2	Forme bénigne	Présence de signes suffisants pour en faire une maladie évidente mais sans atteinte significative pour la santé (ex : nombre modeste de TCL et quelques NF)
Grade 3	Forme modérée	Présence de signes affectant la santé de manière maîtrisable. Pas de réduction de l'espérance de vie.
Grade 4	Forme grave	Présence d'une atteinte grave difficile à prendre en charge (scoliose sévère, déficit intellectuel) ou diminution de l'espérance de vie (néoplasie)

<b>Index d'Ablon</b>		
<b>Grades de sévérité</b>	<b>Formes de sévérité</b>	<b>Description clinique</b>
Grade 1	Peu visible	Pas de NF visible en dehors des zones couvertes par les vêtements.
Grade 2	Modérément visible	Quelques NF visibles, légère scoliose ou malformations osseuses sans boiterie.
Grade 3	Très visible	Nombreux NF sur le visage, scoliose grave, boiterie.

## Échelles d'évaluation de la qualité de vie

<b>Skindex-France</b>					
Avec quelle fréquence, au cours des derniers 7 jours, les phrases suivantes s'appliquent-elles à votre cas ?	Jamais	Rarement	De temps en temps	Souvent	Tout le temps
Ma peau me fait mal.	1	2	3	4	5
Mon problème de peau perturbe mon sommeil.	1	2	3	4	5
Je crains que mon problème de peau soit grave.	1	2	3	4	5
J'ai du mal à travailler ou à avoir des activités à cause de mon problème de peau.	1	2	3	4	5
Mon problème de peau influence ma vie sociale.	1	2	3	4	5
Mon problème de peau me déprime.	1	2	3	4	5
Mon problème de peau me cause des sensations de brûlures ou de picotements.	1	2	3	4	5
J'ai tendance à rester chez moi à cause de mon problème de peau.	1	2	3	4	5
J'ai peur d'avoir des cicatrices à cause de mon problème de peau.	1	2	3	4	5
Ma peau me démange.	1	2	3	4	5
Mon problème de peau modifie mes contacts avec les gens que j'aime.	1	2	3	4	5
J'ai honte de mon problème de peau.	1	2	3	4	5
J'ai peur que mon problème de peau ne s'aggrave.	1	2	3	4	5
J'ai tendance à faire les choses tout(e) seul(e) à cause de mon problème de peau.	1	2	3	4	5
Mon problème de peau me met en colère.	1	2	3	4	5
Le contact avec l'eau est gênant physiquement pour mon problème de peau (me doucher ou me laver les mains).	1	2	3	4	5
L'état de ma peau rend les démonstrations d'affection difficiles.	1	2	3	4	5

Je suis inquiet(e) au sujet des effets secondaires des traitements/médicaments pour ma peau.	1	2	3	4	5
Ma peau est irritée.	1	2	3	4	5
Mon problème de peau perturbe mes relations avec les autres.	1	2	3	4	5
Je suis gêné(e) par mon problème de peau.	1	2	3	4	5
L'état de ma peau est un problème pour les gens que j'aime.	1	2	3	4	5
Je me sens frustré(e) à cause de mon problème de peau.	1	2	3	4	5
J'ai la peau sensible	1	2	3	4	5
Mon problème de peau modifie mon désir d'être avec les gens.	1	2	3	4	5
Je me sens humilié(e) par mon problème de peau.	1	2	3	4	5
Mon problème de peau me cause des saignements.	1	2	3	4	5
Je suis ennuyé(e) par mon problème de peau.	1	2	3	4	5
Mon problème de peau perturbe ma vie sexuelle.	1	2	3	4	5
Je suis fatigué(e) à cause de mon problème de peau	1	2	3	4	5

<b>Index de qualité de vie en dermatologie (DLQI)</b>				
<b>Au cours des derniers 7 jours, ...</b>	<b>Énormément</b>	<b>Beaucoup</b>	<b>Un peu</b>	<b>Pas du tout/Non concerné(e)</b>
Votre peau vous a-t-elle démangé, fait souffrir ou brûlé ?	3	2	1	0
Vous êtes-vous senti(e) gêné(e) ou complexé(e) par votre problème de peau ?	3	2	1	0
Votre problème de peau vous a-t-il gêné(e) pour faire des courses, vous occuper de votre maison ou pour jardiner ?	3	2	1	0
Votre problème de peau vous a-t-il influencé(e) dans le choix des vêtements que vous portiez ?	3	2	1	0
Votre problème de peau a-t-il affecté vos activités avec les autres ou vos loisirs ?	3	2	1	0
Avez-vous eu du mal à faire du sport à cause de votre problème de peau ?	3	2	1	0
Votre problème de peau vous a-t-il complètement empêché de travailler ou étudier ?	3	2	1	0
Votre problème de peau a-t-il rendu difficile vos relations avec votre conjoint(e), vos amis ou votre famille ?	3	2	1	0
Votre problème de peau a-t-il rendu votre vie sexuelle difficile ?	3	2	1	0
Le traitement que vous utilisez pour votre peau a-t-il été un problème par exemple en prenant trop de votre temps ou en salissant votre maison ?	3	2	1	0

## Bibliographie

1. Lammert M, Friedman JM, Kluwe L, Mautner VF. Prevalence of neurofibromatosis 1 in German children at elementary school enrollment. *Archives of dermatology*. 2005;141(1):71-4.
2. Evans DG, Howard E, Giblin C, Clancy T, Spencer H, Huson SM, et al. Birth incidence and prevalence of tumor-prone syndromes: estimates from a UK family genetic register service. *Am J Med Genet A*. 2010;152A(2):327-32.
3. Huson SM, Compston DA, Clark P, Harper PS. A genetic study of von Recklinghausen neurofibromatosis in south east Wales. I. Prevalence, fitness, mutation rate, and effect of parental transmission on severity. *J Med Genet*. 1989;26(11):704-11.
4. Kallionpaa RA, Uusitalo E, Leppavirta J, Poyhonen M, Peltonen S, Peltonen J. Prevalence of neurofibromatosis type 1 in the Finnish population. *Genetics in medicine : official journal of the American College of Medical Genetics*. 2018;20(9):1082-6.
5. Poyhonen M, Kytola S, Leisti J. Epidemiology of neurofibromatosis type 1 (NF1) in northern Finland. *J Med Genet*. 2000;37(8):632-6.
6. Uusitalo E, Leppavirta J, Koffert A, Suominen S, Vahtera J, Vahlberg T, et al. Incidence and mortality of neurofibromatosis: a total population study in Finland. *The Journal of investigative dermatology*. 2015;135(3):904-6.
7. McKeever K, Shepherd CW, Crawford H, Morrison PJ. An epidemiological, clinical and genetic survey of neurofibromatosis type 1 in children under sixteen years of age. *Ulster Med J*. 2008;77(3):160-3.
8. Sorensen SA, Mulvihill JJ, Nielsen A. On the natural history of von Recklinghausen neurofibromatosis. *Ann N Y Acad Sci*. 1986;486:30-7.
9. Wallace MR, Marchuk DA, Andersen LB, Letcher R, Odeh HM, Saulino AM, et al. Type 1 neurofibromatosis gene: identification of a large transcript disrupted in three NF1 patients. *Science*. 1990;249(4965):181-6.
10. Viskochil D, Buchberg AM, Xu G, Cawthon RM, Stevens J, Wolff RK, et al. Deletions and a translocation interrupt a cloned gene at the neurofibromatosis type 1 locus. *Cell*. 1990;62(1):187-92.
11. DeClue JE, Cohen BD, Lowy DR. Identification and characterization of the neurofibromatosis type 1 protein product. *Proc Natl Acad Sci U S A*. 1991;88(22):9914-8.
12. Gutmann DH, Wood DL, Collins FS. Identification of the neurofibromatosis type 1 gene product. *Proc Natl Acad Sci U S A*. 1991;88(21):9658-62.
13. DeBella K, Szudek J, Friedman JM. Use of the national institutes of health criteria for diagnosis of neurofibromatosis 1 in children. *Pediatrics*. 2000;105(3 Pt 1):608-14.
14. Neurofibromatosis. Conference statement. National Institutes of Health Consensus Development Conference. *Arch Neurol*. 1988;45(5):575-8.
15. Legius E, Messiaen L, Wolkenstein P, Pancza P, Avery RA, Berman Y, et al. Revised diagnostic criteria for neurofibromatosis type 1 and Legius syndrome: an international consensus recommendation. *Genetics in Medicine*. 2021.
16. Rasmussen SA, Yang Q, Friedman JM. Mortality in neurofibromatosis 1: an analysis using U.S. death certificates. *Am J Hum Genet*. 2001;68(5):1110-8.
17. Zoller M, Rembeck B, Akesson HO, Angervall L. Life expectancy, mortality and prognostic factors in neurofibromatosis type 1. A twelve-year follow-up of an epidemiological study in Goteborg, Sweden. *Acta dermato-venereologica*. 1995;75(2):136-40.

18. Duong TA, Sbidian E, Valeyrie-Allanore L, Vialette C, Ferkal S, Hadj-Rabia S, et al. Mortality Associated with Neurofibromatosis 1: A Cohort Study of 1895 Patients in 1980-2006 in France. *Orphanet Journal of Rare Diseases*. 2011;6:18-.
19. Madanikia SA, Bergner A, Ye X, Blakeley JO. Increased risk of breast cancer in women with NF1. *Am J Med Genet A*. 2012;158a(12):3056-60.
20. Uusitalo E, Rantanen M, Kallionpaa RA, Poyhonen M, Leppavirta J, Yla-Outinen H, et al. Distinctive Cancer Associations in Patients With Neurofibromatosis Type 1. *J Clin Oncol*. 2016;34(17):1978-86.
21. Walker L, Thompson D, Easton D, Ponder B, Ponder M, Frayling I, et al. A prospective study of neurofibromatosis type 1 cancer incidence in the UK. *British journal of cancer*. 2006;95(2):233-8.
22. Evans DG, O'Hara C, Wilding A, Ingham SL, Howard E, Dawson J, et al. Mortality in neurofibromatosis 1: in North West England: an assessment of actuarial survival in a region of the UK since 1989. *Eur J Hum Genet*. 2011;19(11):1187-91.
23. Duong TA, Bastuji-Garin S, Valeyrie-Allanore L, Sbidian E, Ferkal S, Wolkenstein P. Evolving pattern with age of cutaneous signs in neurofibromatosis type 1: a cross-sectional study of 728 patients. *Dermatology*. 2011;222(3):269-73.
24. Trevisson E, Cassina M, Opocher E, Vicenzi V, Lucchetta M, Parrozzani R, et al. Natural history of optic pathway gliomas in a cohort of unselected patients affected by Neurofibromatosis 1. *Journal of neuro-oncology*. 2017;134(2):279-87.
25. Cassina M, Frizziero L, Opocher E, Parrozzani R, Sorrentino U, Viscardi E, et al. Optic Pathway Glioma in Type 1 Neurofibromatosis: Review of Its Pathogenesis, Diagnostic Assessment, and Treatment Recommendations. *Cancers (Basel)*. 2019;11(11).
26. Obringer AC, Meadows AT, Zackai EH. The diagnosis of neurofibromatosis-1 in the child under the age of 6 years. *American journal of diseases of children (1960)*. 1989;143(6):717-9.
27. Brems H, Chmara M, Sahbatou M, Denayer E, Taniguchi K, Kato R, et al. Germline loss-of-function mutations in SPRED1 cause a neurofibromatosis 1-like phenotype. *Nat Genet*. 2007;39(9):1120-6.
28. Dhers M, Bonniaud B, Jeudy G, Faivre L, Vabres P. Suivi évolutif et diagnostic final des taches café-au-lait multiples du jeune enfant. *Annales de dermatologie et de venerologie*. 2018;145(12, Supplement):S203-S4.
29. Evans DG, Bowers N, Burkitt-Wright E, Miles E, Garg S, Scott-Kitching V, et al. Comprehensive RNA Analysis of the NF1 Gene in Classically Affected NF1 Affected Individuals Meeting NIH Criteria has High Sensitivity and Mutation Negative Testing is Reassuring in Isolated Cases With Pigmentary Features Only. *EBioMedicine*. 2016;7:212-20.
30. Ben-Shachar S, Dubov T, Toledano-Alhadeef H, Mashiah J, Sprecher E, Constantini S, et al. Predicting neurofibromatosis type 1 risk among children with isolated cafe-au-lait macules. *J Am Acad Dermatol*. 2017;76(6):1077-83 e3.
31. Viola F, Villani E, Natacci F, Selicorni A, Melloni G, Vezzola D, et al. Choroidal abnormalities detected by near-infrared reflectance imaging as a new diagnostic criterion for neurofibromatosis 1. *Ophthalmology*. 2012;119(2):369-75.
32. Parrozzani R, Clementi M, Frizziero L, Miglionico G, Perrini P, Cavarzeran F, et al. In Vivo Detection of Choroidal Abnormalities Related to NF1: Feasibility and Comparison With Standard NIH Diagnostic Criteria in Pediatric Patients. *Invest Ophthalmol Vis Sci*. 2015;56(10):6036-42.

33. Tadini G, Milani D, Menni F, Pezzani L, Sabatini C, Esposito S. Is it time to change the neurofibromatosis 1 diagnostic criteria? *Eur J Intern Med.* 2014;25(6):506-10.
34. Tadini G, Brems H, Legius E. Proposal of New Diagnostic Criteria. In: Tadini G, Legius E, Brems H, editors. *Multidisciplinary Approach to Neurofibromatosis Type 1.* Switzerland: Springer Nature Switzerland; 2020. p. 309-13.
35. DeBella K, Poskitt K, Szudek J, Friedman JM. Use of "unidentified bright objects" on MRI for diagnosis of neurofibromatosis 1 in children. *Neurology.* 2000;54(8):1646-51.
36. Garcia-Martinez FJ, Duat-Rodriguez A, Torreló A, Noguera Morel L, Hernandez-Martin A. Hypopigmented macules in Neurofibromatosis type 1: a case control study. *J Am Acad Dermatol.* 2020.
37. Ruggieri M, Huson SM. The clinical and diagnostic implications of mosaicism in the neurofibromatoses. *Neurology.* 2001;56(11):1433-43.
38. Messiaen LM, Callens T, Mortier G, Beysen D, Vandenbroucke I, Van Roy N, et al. Exhaustive mutation analysis of the NF1 gene allows identification of 95% of mutations and reveals a high frequency of unusual splicing defects. *Human mutation.* 2000;15(6):541-55.
39. Valero MC, Martin Y, Hernandez-Imaz E, Marina Hernandez A, Melean G, Valero AM, et al. A highly sensitive genetic protocol to detect NF1 mutations. *The Journal of molecular diagnostics : JMD.* 2011;13(2):113-22.
40. Wimmer K, Yao S, Claes K, Kehrer-Sawatzki H, Tinschert S, De Raedt T, et al. Spectrum of single- and multiexon NF1 copy number changes in a cohort of 1,100 unselected NF1 patients. *Genes, chromosomes & cancer.* 2006;45(3):265-76.
41. Pros E, Gomez C, Martin T, Fabregas P, Serra E, Lazaro C. Nature and mRNA effect of 282 different NF1 point mutations: focus on splicing alterations. *Hum Mutat.* 2008;29(9):E173-93.
42. Sabbagh A, Pasmant E, Imbard A, Luscan A, Soares M, Blanche H, et al. NF1 molecular characterization and neurofibromatosis type I genotype-phenotype correlation: the French experience. *Hum Mutat.* 2013;34(11):1510-8.
43. Bhourri R, Hebrard B, Wolkenstein P, Funalot B. Stratégies du diagnostic moléculaire dans la neurofibromatose type 1. *Annales de dermatologie et de venerologie.* 2020;147(3):247-51.
44. Kluwe L, Siebert R, Gesk S, Friedrich RE, Tinschert S, Kehrer-Sawatzki H, et al. Screening 500 unselected neurofibromatosis 1 patients for deletions of the NF1 gene. *Hum Mutat.* 2004;23(2):111-6.
45. Zhang J, Tong H, Fu X, Zhang Y, Liu J, Cheng R, et al. Molecular Characterization of NF1 and Neurofibromatosis Type 1 Genotype-Phenotype Correlations in a Chinese Population. *Sci Rep.* 2015;5:11291.
46. Cnossen MH, van der Est MN, Breuning MH, van Asperen CJ, Breslau-Siderius EJ, van der Ploeg AT, et al. Deletions spanning the neurofibromatosis type 1 gene: implications for genotype-phenotype correlations in neurofibromatosis type 1? *Hum Mutat.* 1997;9(5):458-64.
47. Rasmussen SA, Colman SD, Ho VT, Abernathy CR, Arn PH, Weiss L, et al. Constitutional and mosaic large NF1 gene deletions in neurofibromatosis type 1. *J Med Genet.* 1998;35(6):468-71.
48. Pasmant E, Sabbagh A, Masliah-Planchon J, Haddad V, Hamel MJ, Laurendeau I, et al. Detection and characterization of NF1 microdeletions by custom high resolution array CGH. *The Journal of molecular diagnostics : JMD.* 2009;11(6):524-9.

49. Corsello G, Antona V, Serra G, Zara F, Giambrone C, Lagalla L, et al. Clinical and molecular characterization of 112 single-center patients with Neurofibromatosis type 1. *Ital J Pediatr.* 2018;44(1):45.
50. Pasmant E, Sabbagh A, Spurlock G, Laurendeau I, Grillo E, Hamel MJ, et al. NF1 microdeletions in neurofibromatosis type 1: from genotype to phenotype. *Hum Mutat.* 2010;31(6):E1506-18.
51. De Raedt T, Brems H, Wolkenstein P, Vidaud D, Pilotti S, Perrone F, et al. Elevated risk for MPNST in NF1 microdeletion patients. *Am J Hum Genet.* 2003;72(5):1288-92.
52. Leppig KA, Kaplan P, Viskochil D, Weaver M, Ortenberg J, Stephens K. Familial neurofibromatosis 1 microdeletions: cosegregation with distinct facial phenotype and early onset of cutaneous neurofibromata. *Am J Med Genet.* 1997;73(2):197-204.
53. De Raedt T, Brems H, Wolkenstein P, Vidaud D, Pilotti S, Perrone F, et al. Elevated Risk for MPNST in NF1 Microdeletion Patients. *American Journal of Human Genetics.* 2003;72(5):1288-92.
54. Kehrer-Sawatzki H, Mautner VF, Cooper DN. Emerging genotype-phenotype relationships in patients with large NF1 deletions. *Hum Genet.* 2017;136(4):349-76.
55. Kehrer-Sawatzki H, Kluwe L, Salamon J, Well L, Farschtschi S, Rosenbaum T, et al. Clinical characterization of children and adolescents with NF1 microdeletions. *Childs Nerv Syst.* 2020;36(10):2297-310.
56. Upadhyaya M, Huson SM, Davies M, Thomas N, Chuzhanova N, Giovannini S, et al. An absence of cutaneous neurofibromas associated with a 3-bp inframe deletion in exon 17 of the NF1 gene (c.2970-2972 delAAT): evidence of a clinically significant NF1 genotype-phenotype correlation. *Am J Hum Genet.* 2007;80(1):140-51.
57. Rojnueangnit K, Xie J, Gomes A, Sharp A, Callens T, Chen Y, et al. High Incidence of Noonan Syndrome Features Including Short Stature and Pulmonic Stenosis in Patients carrying NF1 Missense Mutations Affecting p.Arg1809: Genotype-Phenotype Correlation. *Hum Mutat.* 2015;36(11):1052-63.
58. Koczkowska M, Chen Y, Callens T, Gomes A, Sharp A, Johnson S, et al. Genotype-Phenotype Correlation in NF1: Evidence for a More Severe Phenotype Associated with Missense Mutations Affecting NF1 Codons 844-848. *Am J Hum Genet.* 2018;102(1):69-87.
59. Trevisson E, Morbidoni V, Forzan M, Daolio C, Fumini V, Parrozzani R, et al. The Arg1038Gly missense variant in the NF1 gene causes a mild phenotype without neurofibromas. *Mol Genet Genomic Med.* 2019;7(5):e616.
60. Koczkowska M, Callens T, Gomes A, Sharp A, Chen Y, Hicks AD, et al. Expanding the clinical phenotype of individuals with a 3-bp in-frame deletion of the NF1 gene (c.2970\_2972del): an update of genotype-phenotype correlation. *Genetics in medicine : official journal of the American College of Medical Genetics.* 2019;21(4):867-76.
61. Pinna V, Lanari V, Daniele P, Consoli F, Agolini E, Margiotti K, et al. p.Arg1809Cys substitution in neurofibromin is associated with a distinctive NF1 phenotype without neurofibromas. *Eur J Hum Genet.* 2015;23(8):1068-71.
62. Ruggieri M, Polizzi A, Spalice A, Salpietro V, Caltabiano R, D'Orazi V, et al. The natural history of spinal neurofibromatosis: a critical review of clinical and genetic features. *Clin Genet.* 2015;87(5):401-10.
63. Koczkowska M, Callens T, Chen Y, Gomes A, Hicks AD, Sharp A, et al. Clinical spectrum of individuals with pathogenic NF1 missense variants affecting p.Met1149, p.Arg1276, and p.Lys1423: genotype-phenotype study in neurofibromatosis type 1. *Hum Mutat.* 2020;41(1):299-315.

64. Mussotter T, Kluwe L, Hogel J, Nguyen R, Cooper DN, Mautner VF, et al. Non-coding RNA ANRIL and the number of plexiform neurofibromas in patients with NF1 microdeletions. *BMC Med Genet.* 2012;13:98.
65. Pasmant E, Vidaud D, Harrison M, Upadhyaya M. Different sized somatic NF1 locus rearrangements in neurofibromatosis 1-associated malignant peripheral nerve sheath tumors. *Journal of neuro-oncology.* 2011;102(3):341-6.
66. Pemov A, Sung H, Hyland PL, Sloan JL, Ruppert SL, Baldwin AM, et al. Genetic modifiers of neurofibromatosis type 1-associated cafe-au-lait macule count identified using multi-platform analysis. *PLoS Genet.* 2014;10(10):e1004575.
67. Huguen J, Audebert-Bellanger S, Brenaut E, Misery L, Abasq-Thomas C. Post-traumatic Stress Disorder in Patients and Relatives Following a Diagnosis of De novo Neurofibromatosis Type 1. *Acta dermato-venereologica.* 2018;98(2):291-3.
68. Korf BR. Diagnostic outcome in children with multiple cafe au lait spots. *Pediatrics.* 1992;90(6):924-7.
69. Ferner RE, Huson SM, Thomas N, Moss C, Willshaw H, Evans DG, et al. Guidelines for the diagnosis and management of individuals with neurofibromatosis 1. *J Med Genet.* 2007;44(2):81-8.
70. Friedman JM. Neurofibromatosis 1: clinical manifestations and diagnostic criteria. *Journal of child neurology.* 2002;17(8):548-54; discussion 71-2, 646-51.
71. Ortonne N, Wolkenstein P, Blakeley JO, Korf B, Plotkin SR, Riccardi VM, et al. Cutaneous neurofibromas: Current clinical and pathologic issues. *Neurology.* 2018;91(2 Supplement 1):S5-S13.
72. Cannon A, Chen MJ, Li P, Boyd KP, Theos A, Redden DT, et al. Cutaneous neurofibromas in Neurofibromatosis type I: a quantitative natural history study. *Orphanet J Rare Dis.* 2018;13(1):31.
73. Huson SM, Harper PS, Compston DA. Von Recklinghausen neurofibromatosis. A clinical and population study in south-east Wales. *Brain.* 1988;111 ( Pt 6):1355-81.
74. Wolkenstein P, Zeller J, Revuz J, Ecosse E, Lepage A. Quality-of-life impairment in neurofibromatosis type 1: a cross-sectional study of 128 cases. *Arch Dermatol.* 2001;137(11):1421-5.
75. Guiraud M, Bouroubi A, Beauchamp R, Bocquet A, Gregoire JM, Raully-Lestienne I, et al. Cutaneous neurofibromas: patients' medical burden, current management and therapeutic expectations: results from an online European patient community survey. *Orphanet J Rare Dis.* 2019;14(1):286.
76. Darrigo LG, Jr., Geller M, Bonalumi Filho A, Azulay DR. Prevalence of plexiform neurofibroma in children and adolescents with type I neurofibromatosis. *J Pediatr (Rio J).* 2007;83(6):571-3.
77. Mautner VF, Asuagbor FA, Dombi E, Funsterer C, Kluwe L, Wenzel R, et al. Assessment of benign tumor burden by whole-body MRI in patients with neurofibromatosis 1. *Neuro Oncol.* 2008;10(4):593-8.
78. Tonsgard JH, Kwak SM, Short MP, Dachman AH. CT imaging in adults with neurofibromatosis-1: frequent asymptomatic plexiform lesions. *Neurology.* 1998;50(6):1755-60.
79. Dombi E, Solomon J, Gillespie AJ, Fox E, Balis FM, Patronas N, et al. NF1 plexiform neurofibroma growth rate by volumetric MRI: relationship to age and body weight. *Neurology.* 2007;68(9):643-7.

80. Nguyen R, Dombi E, Widemann BC, Solomon J, Fuensterer C, Kluwe L, et al. Growth dynamics of plexiform neurofibromas: a retrospective cohort study of 201 patients with neurofibromatosis 1. *Orphanet J Rare Dis.* 2012;7:75.
81. Tucker T, Friedman JM, Friedrich RE, Wenzel R, Funsterer C, Mautner VF. Longitudinal study of neurofibromatosis 1 associated plexiform neurofibromas. *J Med Genet.* 2009;46(2):81-5.
82. Akshintala S, Baldwin A, Liewehr DJ, Goodwin A, Blakeley JO, Gross AM, et al. Longitudinal evaluation of peripheral nerve sheath tumors in neurofibromatosis type 1: Growth analysis of plexiform neurofibromas and distinct nodular lesions. *Neuro Oncol.* 2020.
83. Korf BR. Plexiform neurofibromas. *Am J Med Genet.* 1999;89(1):31-7.
84. Nguyen R, Kluwe L, Fuensterer C, Kentsch M, Friedrich RE, Mautner VF. Plexiform neurofibromas in children with neurofibromatosis type 1: frequency and associated clinical deficits. *The Journal of pediatrics.* 2011;159(4):652-5 e2.
85. Prada CE, Rangwala FA, Martin LJ, Lovell AM, Saal HM, Schorry EK, et al. Pediatric plexiform neurofibromas: impact on morbidity and mortality in neurofibromatosis type 1. *The Journal of pediatrics.* 2012;160(3):461-7.
86. Gross AM, Singh G, Akshintala S, Baldwin A, Dombi E, Ukwuani S, et al. Association of plexiform neurofibroma volume changes and development of clinical morbidities in neurofibromatosis 1. *Neuro-oncology.* 2018;20(12):1643-51.
87. Kim A, Gillespie A, Dombi E, Goodwin A, Goodspeed W, Fox E, et al. Characteristics of children enrolled in treatment trials for NF1-related plexiform neurofibromas. *Neurology.* 2009;73(16):1273-9.
88. Mautner VF, Hartmann M, Kluwe L, Friedrich RE, Funsterer C. MRI growth patterns of plexiform neurofibromas in patients with neurofibromatosis type 1. *Neuroradiology.* 2006;48(3):160-5.
89. Friedrich RE, Stelljes C, Hagel C, Giese M, Scheuer HA. Dysplasia of the orbit and adjacent bone associated with plexiform neurofibroma and ocular disease in 42 NF-1 patients. *Anticancer Res.* 2010;30(5):1751-64.
90. Sbidian E, Bastuji-Garin S, Valeyrie-Allanore L, Ferkal S, Lefaucheur JP, Drouet A, et al. At-risk phenotype of neurofibromatose-1 patients: a multicentre case-control study. *Orphanet J Rare Dis.* 2011;6:51.
91. Evans DG, Baser ME, McGaughan J, Sharif S, Howard E, Moran A. Malignant peripheral nerve sheath tumours in neurofibromatosis 1. *J Med Genet.* 2002;39(5):311-4.
92. Ferkal S, Zehou O, Calvo-Bota E, Sbidian E, Ortonne N, Hodel J, et al. Expérience de la TEP-IRM au cours de la neurofibromatose 1. *Annales de dermatologie et de venereologie.* 2018;145(12, Supplement):S71.
93. Sbidian E, Wolkenstein P, Valeyrie-Allanore L, Rodriguez D, Hadj-Rabia S, Ferkal S, et al. NF-1Score: a prediction score for internal neurofibromas in neurofibromatosis-1. *The Journal of investigative dermatology.* 2010;130(9):2173-8.
94. Bernthal NM, Jones KB, Monument MJ, Liu T, Viskochil D, Randall RL. Lost in translation: ambiguity in nerve sheath tumor nomenclature and its resultant treatment effect. *Cancers (Basel).* 2013;5(2):519-28.
95. Rodriguez FJ, Folpe AL, Giannini C, Perry A. Pathology of peripheral nerve sheath tumors: diagnostic overview and update on selected diagnostic problems. *Acta Neuropathol.* 2012;123(3):295-319.

96. Beert E, Brems H, Daniels B, De Wever I, Van Calenbergh F, Schoenaers J, et al. Atypical neurofibromas in neurofibromatosis type 1 are premalignant tumors. *Genes, chromosomes & cancer*. 2011;50(12):1021-32.
97. Higham CS, Dombi E, Rogiers A, Bhaumik S, Pans S, Connor SEJ, et al. The characteristics of 76 atypical neurofibromas as precursors to neurofibromatosis 1 associated malignant peripheral nerve sheath tumors. *Neuro Oncol*. 2018;20(6):818-25.
98. Pemov A, Hansen NF, Sindiri S, Patidar R, Higham CS, Dombi E, et al. Low mutation burden and frequent loss of CDKN2A/B and SMARCA2, but not PRC2, define pre-malignant neurofibromatosis type 1-associated atypical neurofibromas. *Neuro Oncol*. 2019.
99. Higham C, Bhaumik S, Dombi E, Baldwin A, Miettinen M, Goodwin A, et al. Atypical neurofibromas in neurofibromatosis 1 (NF1): Clinical, imaging and pathologic characteristics. *Journal of Clinical Oncology*. 2016;34(15\_suppl):11035-.
100. Nelson CN, Dombi E, Rosenblum JS, Miettinen MM, Lehky TJ, Whitcomb PO, et al. Safe marginal resection of atypical neurofibromas in neurofibromatosis type 1. *J Neurosurg*. 2019:1-11.
101. Reilly KM, Kim A, Blakely J, Ferner RE, Gutmann DH, Legius E, et al. Neurofibromatosis Type 1-Associated MPNST State of the Science: Outlining a Research Agenda for the Future. *J Natl Cancer Inst*. 2017;109(8).
102. Westerhof W, Konrad K. Blue-red macules and pseudoatrophic macules: additional cutaneous signs in neurofibromatosis. *Arch Dermatol*. 1982;118(8):577-81.
103. Zeller J, Wechsler J, Revuz J, Wolkenstein P. [Blue-red macules and pseudoatrophic macules in neurofibromatosis 1]. *Annales de dermatologie et de venerologie*. 2002;129(2):180-1.
104. Fenot M, Stalder J-F, Barbarot S. Juvenile xanthogranulomas are highly prevalent but transient in young children with neurofibromatosis type 1. *Journal of the American Academy of Dermatology*. 71(2):389-90.
105. Gutmann DH, Gurney JG, Shannon KM. Juvenile xanthogranuloma, neurofibromatosis 1, and juvenile chronic myeloid leukemia. *Arch Dermatol*. 1996;132(11):1390-1.
106. Zvulunov A, Barak Y, Metzker A. Juvenile xanthogranuloma, neurofibromatosis, and juvenile chronic myelogenous leukemia. World statistical analysis. *Arch Dermatol*. 1995;131(8):904-8.
107. Burgdorf WH, Zelger B. JXG, NF1, and JMML: alphabet soup or a clinical issue? *Pediatric dermatology*. 2004;21(2):174-6.
108. Kumar MG, Emmett RJ, Bayliss SJ, Gutmann DH. Glomus tumors in individuals with neurofibromatosis type 1. *J Am Acad Dermatol*. 2014;71(1):44-8.
109. Harrison B, Moore AM, Calfee R, Sammer DM. The association between glomus tumors and neurofibromatosis. *The Journal of hand surgery*. 2013;38(8):1571-4.
110. Stewart DR, Sloan JL, Yao L, Mannes AJ, Moshlyedi A, Lee CC, et al. Diagnosis, management, and complications of glomus tumours of the digits in neurofibromatosis type 1. *Journal of medical genetics*. 2010;47(8):525-32.
111. Marque M, Roubertie A, Jausset A, Carneiro M, Meunier L, Guillot B, et al. Nevus anemicus in neurofibromatosis type 1: a potential new diagnostic criterion. *J Am Acad Dermatol*. 2013;69(5):768-75.
112. Hernandez-Martin A, Garcia-Martinez FJ, Duat A, Lopez-Martin I, Noguera-Morel L, Torrelo A. Nevus anemicus: a distinctive cutaneous finding in neurofibromatosis type 1. *Pediatric dermatology*. 2015;32(3):342-7.

113. Ferrari F, Masurel A, Olivier-Faivre L, Vabres P. Juvenile xanthogranuloma and nevus anemicus in the diagnosis of neurofibromatosis type 1. *JAMA Dermatol.* 2014;150(1):42-6.
114. Tadini G, Brena M, Pezzani L, Gelmetti C, Santagada F, Boldrini MP. Anemic nevus in neurofibromatosis type 1. *Dermatology.* 2013;226(2):115-8.
115. Khosrotehrani K, Bastuji-Garin S, Riccardi VM, Birch P, Friedman JM, Wolkenstein P. Subcutaneous neurofibromas are associated with mortality in neurofibromatosis 1: a cohort study of 703 patients. *Am J Med Genet A.* 2005;132a(1):49-53.
116. Brenaut E, Nizery-Guermeur C, Audebert-Bellanger S, Ferkal S, Wolkenstein P, Misery L, et al. Clinical Characteristics of Pruritus in Neurofibromatosis 1. *Acta dermato-venereologica.* 2016;96(3):398-9.
117. Lewis RA, Riccardi VM. Von Recklinghausen neurofibromatosis. Incidence of iris hamartomata. *Ophthalmology.* 1981;88(4):348-54.
118. Otsuka F, Kawashima T, Imakado S, Usuki Y, Hon-Mura S. Lisch nodules and skin manifestation in neurofibromatosis type 1. *Arch Dermatol.* 2001;137(2):232-3.
119. Yasunari T, Shiraki K, Hattori H, Miki T. Frequency of choroidal abnormalities in neurofibromatosis type 1. *Lancet (London, England).* 2000;356(9234):988-92.
120. Goktas S, Sakarya Y, Ozcimen M, Alpfidan I, Uzun M, Sakarya R, et al. Frequency of choroidal abnormalities in pediatric patients with neurofibromatosis type 1. *J Pediatr Ophthalmol Strabismus.* 2014;51(4):204-8.
121. Muci-Mendoza R, Ramella M, Fuenmayor-Rivera D. Corkscrew retinal vessels in neurofibromatosis type 1: report of 12 cases. *The British Journal of Ophthalmology.* 2002;86(3):282-4.
122. Listernick R, Charrow J, Greenwald MJ, Esterly NB. Optic gliomas in children with neurofibromatosis type 1. *The Journal of pediatrics.* 1989;114(5):788-92.
123. Lewis RA, Gerson LP, Axelson KA, Riccardi VM, Whitford RP. von Recklinghausen neurofibromatosis. II. Incidence of optic gliomata. *Ophthalmology.* 1984;91(8):929-35.
124. Lund AM, Skovby F. Optic gliomas in children with neurofibromatosis type 1. *European journal of pediatrics.* 1991;150(12):835-8.
125. Prada CE, Hufnagel RB, Hummel TR, Lovell AM, Hopkin RJ, Saal HM, et al. The Use of Magnetic Resonance Imaging Screening for Optic Pathway Gliomas in Children with Neurofibromatosis Type 1. *The Journal of pediatrics.* 2015;167(4):851-6.e1.
126. Blazo MA, Lewis RA, Chintagumpala MM, Frazier M, McCluggage C, Plon SE. Outcomes of systematic screening for optic pathway tumors in children with Neurofibromatosis Type 1. *Am J Med Genet A.* 2004;127a(3):224-9.
127. Listernick R, Charrow J, Greenwald M, Mets M. Natural history of optic pathway tumors in children with neurofibromatosis type 1: a longitudinal study. *The Journal of pediatrics.* 1994;125(1):63-6.
128. Campen CJ, Gutmann DH. Optic Pathway Gliomas in Neurofibromatosis Type 1. *Journal of child neurology.* 2018;33(1):73-81.
129. Sellmer L, Farschtschi S, Marangoni M, Heran MKS, Birch P, Wenzel R, et al. Serial MRIs provide novel insight into natural history of optic pathway gliomas in patients with neurofibromatosis 1. *Orphanet J Rare Dis.* 2018;13(1):62.
130. Blanchard G, Lafforgue MP, Lion-Francois L, Kemlin I, Rodriguez D, Castelnau P, et al. Systematic MRI in NF1 children under six years of age for the diagnosis of optic pathway gliomas. Study and outcome of a French cohort. *Eur J Paediatr Neurol.* 2016;20(2):275-81.
131. Listernick R, Charrow J, Gutmann DH. Intracranial gliomas in neurofibromatosis type 1. *Am J Med Genet.* 1999;89(1):38-44.

132. Listernick R, Darling C, Greenwald M, Strauss L, Charrow J. Optic pathway tumors in children: the effect of neurofibromatosis type 1 on clinical manifestations and natural history. *The Journal of pediatrics*. 1995;127(5):718-22.
133. Singhal S, Birch JM, Kerr B, Lashford L, Evans DG. Neurofibromatosis type 1 and sporadic optic gliomas. *Arch Dis Child*. 2002;87(1):65-70.
134. Listernick R, Louis DN, Packer RJ, Gutmann DH. Optic pathway gliomas in children with neurofibromatosis 1: consensus statement from the NF1 Optic Pathway Glioma Task Force. *Annals of neurology*. 1997;41(2):143-9.
135. Molloy PT, Bilaniuk LT, Vaughan SN, Needle MN, Liu GT, Zackai EH, et al. Brainstem tumors in patients with neurofibromatosis type 1: a distinct clinical entity. *Neurology*. 1995;45(10):1897-902.
136. Guillamo JS, Creange A, Kalifa C, Grill J, Rodriguez D, Doz F, et al. Prognostic factors of CNS tumours in Neurofibromatosis 1 (NF1): a retrospective study of 104 patients. *Brain*. 2003;126(Pt 1):152-60.
137. Fisher MJ, Loguidice M, Gutmann DH, Listernick R, Ferner RE, Ullrich NJ, et al. Visual outcomes in children with neurofibromatosis type 1-associated optic pathway glioma following chemotherapy: a multicenter retrospective analysis. *Neuro Oncol*. 2012;14(6):790-7.
138. Grill J, Laithier V, Rodriguez D, Raquin MA, Pierre-Kahn A, Kalifa C. When do children with optic pathway tumours need treatment? An oncological perspective in 106 patients treated in a single centre. *European journal of pediatrics*. 2000;159(9):692-6.
139. Slamovits TL. Von Recklinghausen neurofibromatosis: II. Incidence of optic gliomata. *Ophthalmology*. 1985;92(5):714-5.
140. Kornreich L, Blaser S, Schwarz M, Shuper A, Vishne TH, Cohen IJ, et al. Optic pathway glioma: correlation of imaging findings with the presence of neurofibromatosis. *AJNR American journal of neuroradiology*. 2001;22(10):1963-9.
141. Deliganis AV, Geyer JR, Berger MS. Prognostic significance of type 1 neurofibromatosis (von Recklinghausen Disease) in childhood optic glioma. *Neurosurgery*. 1996;38(6):1114-8; discussion 8-9.
142. Nicolin G, Parkin P, Mabbott D, Hargrave D, Bartels U, Tabori U, et al. Natural history and outcome of optic pathway gliomas in children. *Pediatric blood & cancer*. 2009;53(7):1231-7.
143. Azizi AA, Walker DA, Liu JF, Sehested A, Jaspan T, Pemp B, et al. NF1 optic pathway glioma. Analysing risk factors for visual outcome and indications to treat. *Neuro Oncol*. 2020.
144. Listernick R, Ferner RE, Piersall L, Sharif S, Gutmann DH, Charrow J. Late-onset optic pathway tumors in children with neurofibromatosis 1. *Neurology*. 2004;63(10):1944-6.
145. Fisher MJ, Loguidice M, Gutmann DH, Listernick R, Ferner RE, Ullrich NJ, et al. Gender as a disease modifier in neurofibromatosis type 1 optic pathway glioma. *Annals of neurology*. 2014;75(5):799-800.
146. Diggs-Andrews KA, Brown JA, Gianino SM, Rubin JB, Wozniak DF, Gutmann DH. Sex is a major determinant of neuronal dysfunction in neurofibromatosis type 1. *Annals of neurology*. 2014;75(2):309-16.
147. Laue L, Comite F, Hench K, Loriaux DL, Cutler GB, Jr., Pescovitz OH. Precocious puberty associated with neurofibromatosis and optic gliomas. Treatment with luteinizing hormone releasing hormone analogue. *American journal of diseases of children (1960)*. 1985;139(11):1097-100.

148. Santoro C, Perrotta S, Picariello S, Scilipoti M, Cirillo M, Quaglietta L, et al. Pretreatment Endocrine Disorders Due to Optic Pathway Gliomas in Pediatric Neurofibromatosis Type 1: Multicenter Study. *J Clin Endocrinol Metab.* 2020;105(6).
149. de Blank PMK, Fisher MJ, Liu GT, Gutmann DH, Listernick R, Ferner RE, et al. Optic Pathway Gliomas in Neurofibromatosis Type 1: An Update: Surveillance, Treatment Indications, and Biomarkers of Vision. *J Neuroophthalmol.* 2017;37 Suppl 1:S23-S32.
150. Kinori M, Armarnik S, Listernick R, Charrow J, Zeid JL. Neurofibromatosis type 1 associated optic pathway glioma in children - a follow up of 10 years or more. *Am J Ophthalmol.* 2020.
151. Boulanger JM, Larbrisseau A. Neurofibromatosis type 1 in a pediatric population: Ste-Justine's experience. *Can J Neurol Sci.* 2005;32(2):225-31.
152. Stevenson DA, Birch PH, Friedman JM, Viskochil DH, Balestrazzi P, Boni S, et al. Descriptive analysis of tibial pseudarthrosis in patients with neurofibromatosis 1. *Am J Med Genet.* 1999;84(5):413-9.
153. Stevenson DA, Carey JC, Viskochil DH, Moyer-Mileur LJ, Slater H, Murray MA, et al. Analysis of radiographic characteristics of anterolateral bowing of the leg before fracture in neurofibromatosis type 1. *J Pediatr Orthop.* 2009;29(4):385-92.
154. Stevenson DA, Viskochil DH, Schorry EK, Crawford AH, D'Astous J, Murray KA, et al. The use of anterolateral bowing of the lower leg in the diagnostic criteria for neurofibromatosis type 1. *Genetics in medicine : official journal of the American College of Medical Genetics.* 2007;9(7):409-12.
155. Heerva E, Koffert A, Jokinen E, Kuorilehto T, Peltonen S, Aro HT, et al. A controlled register-based study of 460 neurofibromatosis 1 patients: increased fracture risk in children and adults over 41 years of age. *Journal of bone and mineral research : the official journal of the American Society for Bone and Mineral Research.* 2012;27(11):2333-7.
156. Ferner RE. Neurofibromatosis 1. *Eur J Hum Genet.* 2007;15(2):131-8.
157. Friedman JM, Birch PH. Type 1 neurofibromatosis: a descriptive analysis of the disorder in 1,728 patients. *Am J Med Genet.* 1997;70(2):138-43.
158. Arrington DK, Danehy AR, Peleggi A, Proctor MR, Irons MB, Ullrich NJ. Calvarial defects and skeletal dysplasia in patients with neurofibromatosis Type 1. *Journal of neurosurgery Pediatrics.* 2013;11(4):410-6.
159. Holt JF. 1977 Edward B. D. Neuhauser lecture: neurofibromatosis in children. *AJR Am J Roentgenol.* 1978;130(4):615-39.
160. Handa J, Koyama T, Shimizu Y, Yoneda S. Skull defect involving the lambdoid suture in neurofibromatosis. *Surg Neurol.* 1975;3(3):119-21.
161. Langer FW, Mattos D, Wiethan CP, Scherer RM, Haygert CJP. The role of imaging in diagnosing an unusual manifestation of neurofibromatosis type 1: calvarial dysplasia. *Radiol Bras.* 2018;51(2):123-4.
162. Akbarnia BA, Gabriel KR, Beckman E, Chalk D. Prevalence of scoliosis in neurofibromatosis. *Spine.* 1992;17(8 Suppl):S244-8.
163. Ramachandran M, Tsirikos AI, Lee J, Saifuddin A. Whole-spine magnetic resonance imaging in patients with neurofibromatosis type 1 and spinal deformity. *J Spinal Disord Tech.* 2004;17(6):483-91.
164. Elefteriou F, Kolanczyk M, Schindeler A, Viskochil DH, Hock JM, Schorry EK, et al. Skeletal abnormalities in neurofibromatosis type 1: approaches to therapeutic options. *Am J Med Genet A.* 2009;149A(10):2327-38.

165. Crawford AH, Herrera-Soto J. Scoliosis associated with neurofibromatosis. *Orthop Clin North Am.* 2007;38(4):553-62, vii.
166. Centre de référence labellisé neurofibromatoses, Protocole National de Diagnostic et de Soins (PNDS) Neurofibromatose 1. 2016.
167. Cnossen MH, Moons KG, Garssen MP, Pasmans NM, de Goede-Bolder A, Niermeijer MF, et al. Minor disease features in neurofibromatosis type 1 (NF1) and their possible value in diagnosis of NF1 in children < or = 6 years and clinically suspected of having NF1. Neurofibromatosis team of Sophia Children's Hospital. *J Med Genet.* 1998;35(8):624-7.
168. Anderson DM, Van de Plas R, Rose KL, Hill S, Schey KL, Solga AC, et al. 3-D imaging mass spectrometry of protein distributions in mouse Neurofibromatosis 1 (NF1)-associated optic glioma. *Journal of proteomics.* 2016;149:77-84.
169. Brunetti-Pierri N, Doty SB, Hicks J, Phan K, Mendoza-Londono R, Blazo M, et al. Generalized metabolic bone disease in Neurofibromatosis type I. *Mol Genet Metab.* 2008;94(1):105-11.
170. Lammert M, Kappler M, Mautner VF, Lammert K, Storkel S, Friedman JM, et al. Decreased bone mineral density in patients with neurofibromatosis 1. *Osteoporosis international : a journal established as result of cooperation between the European Foundation for Osteoporosis and the National Osteoporosis Foundation of the USA.* 2005;16(9):1161-6.
171. Armstrong L, Jett K, Birch P, Kendler DL, McKay H, Tsang E, et al. The generalized bone phenotype in children with neurofibromatosis 1: a sibling matched case-control study. *Am J Med Genet A.* 2013;161A(7):1654-61.
172. Stevenson DA, Moyer-Mileur LJ, Murray M, Slater H, Sheng X, Carey JC, et al. Bone mineral density in children and adolescents with neurofibromatosis type 1. *The Journal of pediatrics.* 2007;150(1):83-8.
173. Poyrazoglu HG, Bas VN, Arslan A, Bastug F, Canpolat M, Per H, et al. Bone mineral density and bone metabolic markers' status in children with neurofibromatosis type 1. *J Pediatr Endocrinol Metab.* 2017;30(2):175-80.
174. Lammert M, Friedman JM, Roth HJ, Friedrich RE, Kluwe L, Atkins D, et al. Vitamin D deficiency associated with number of neurofibromas in neurofibromatosis 1. *J Med Genet.* 2006;43(10):810-3.
175. Rodari G, Scuvera G, Olivieri FM, Profka E, Menni F, Saletti V, et al. Progressive bone impairment with age and pubertal development in neurofibromatosis type I. *Arch Osteoporos.* 2018;13(1):93.
176. Kuhnisch J, Seto J, Lange C, Schrof S, Stumpp S, Kobus K, et al. Multiscale, converging defects of macro-porosity, microstructure and matrix mineralization impact long bone fragility in NF1. *PLoS One.* 2014;9(1):e86115.
177. Seitz S, Schnabel C, Busse B, Schmidt HU, Beil FT, Friedrich RE, et al. High bone turnover and accumulation of osteoid in patients with neurofibromatosis 1. *Osteoporosis international : a journal established as result of cooperation between the European Foundation for Osteoporosis and the National Osteoporosis Foundation of the USA.* 2010;21(1):119-27.
178. Tucker T, Schnabel C, Hartmann M, Friedrich RE, Frieling I, Kruse HP, et al. Bone health and fracture rate in individuals with neurofibromatosis 1 (NF1). *J Med Genet.* 2009;46(4):259-65.
179. Schnabel C, Jett K, Friedman JM, Frieling I, Kruse HP, Mautner V. Effect of vitamin D3 treatment on bone density in neurofibromatosis 1 patients: a retrospective clinical study. *Joint Bone Spine.* 2013;80(3):315-9.

180. Heerva E, Huilaja L, Leinonen P, Peltonen S, Peltonen J. Follow-up of six patients with neurofibromatosis 1-related osteoporosis treated with alendronate for 23 months. *Calcif Tissue Int.* 2014;94(6):608-12.
181. Vidailhet M, Mallet E, Bocquet A, Bresson JL, Briend A, Chouraqui JP, et al. Vitamin D: still a topical matter in children and adolescents. A position paper by the Committee on Nutrition of the French Society of Paediatrics. *Arch Pediatr.* 2012;19(3):316-28.
182. Clementi M, Milani S, Mammi I, Boni S, Monciotti C, Tenconi R. Neurofibromatosis type 1 growth charts. *Am J Med Genet.* 1999;87(4):317-23.
183. Morris SM, Monroe CL, Gutmann DH. Macrocephaly Is Not a Predictor of Optic Pathway Glioma Development or Treatment in Neurofibromatosis Type 1. *Journal of child neurology.* 2016;31(14):1540-5.
184. Karvonen M, Saari A, Hannila ML, Lonnqvist T, Dunkel L, Sankilampi U. Elevated head circumference-to-height ratio is an early and frequent feature in children with neurofibromatosis type 1. *Horm Res Paediatr.* 2013;79(2):97-102.
185. Szudek J, Birch P, Friedman JM. Growth in North American white children with neurofibromatosis 1 (NF1). *J Med Genet.* 2000;37(12):933-8.
186. Steen RG, Taylor JS, Langston JW, Glass JO, Brewer VR, Reddick WE, et al. Prospective evaluation of the brain in asymptomatic children with neurofibromatosis type 1: relationship of macrocephaly to T1 relaxation changes and structural brain abnormalities. *AJNR American journal of neuroradiology.* 2001;22(5):810-7.
187. Greenwood RS, Tupler LA, Whitt JK, Buu A, Dombeck CB, Harp AG, et al. Brain morphometry, T2-weighted hyperintensities, and IQ in children with neurofibromatosis type 1. *Arch Neurol.* 2005;62(12):1904-8.
188. Said SM, Yeh TL, Greenwood RS, Whitt JK, Tupler LA, Krishnan KR. MRI morphometric analysis and neuropsychological function in patients with neurofibromatosis. *Neuroreport.* 1996;7(12):1941-4.
189. Creange A, Zeller J, Rostaing-Rigattieri S, Brugieres P, Degos JD, Revuz J, et al. Neurological complications of neurofibromatosis type 1 in adulthood. *Brain.* 1999;122 ( Pt 3):473-81.
190. Roth J, Ber R, Constantini S. Neurofibromatosis Type 1-Related Hydrocephalus: Treatment Options and Considerations. *World neurosurgery.* 2019;128:e664-e8.
191. Dooley J, Vaughan D, Riding M, Camfield P. The association of Chiari type I malformation and neurofibromatosis type 1. *Clin Pediatr (Phila).* 1993;32(3):189-90.
192. Stewart DR, Brems H, Gomes AG, Ruppert SL, Callens T, Williams J, et al. Jaffe-Campanacci syndrome, revisited: detailed clinical and molecular analyses determine whether patients have neurofibromatosis type 1, coincidental manifestations, or a distinct disorder. *Genetics in medicine : official journal of the American College of Medical Genetics.* 2014;16(6):448-59.
193. Leppavirta J, Kallionpaa RA, Uusitalo E, Vahlberg T, Poyhonen M, Peltonen J, et al. Neurofibromatosis type 1 of the child increases birth weight. *Am J Med Genet A.* 2019;179(7):1173-83.
194. Alwan S, Armstrong L, Joe H, Birch PH, Szudek J, Friedman JM. Associations of osseous abnormalities in Neurofibromatosis 1. *Am J Med Genet A.* 2007;143A(12):1326-33.
195. Vassilopoulou-Sellin R, Woods D, Quintos MT, Needle M, Klein MJ. Short stature in children and adults with neurofibromatosis. *Pediatr Nurs.* 1995;21(2):149-53.
196. Vassilopoulou-Sellin R, Klein MJ, Slopis JK. Growth hormone deficiency in children with neurofibromatosis type 1 without suprasellar lesions. *Pediatric neurology.* 2000;22(5):355-8.

197. Zessis NR, Gao F, Vadlamudi G, Gutmann DH, Hollander AS. Height Growth Impairment in Children With Neurofibromatosis Type 1 Is Characterized by Decreased Pubertal Growth Velocity in Both Sexes. *Journal of child neurology*. 2018;33(12):762-6.
198. Rafia S, Garcia-Pena JJ, Lopez-Pison J, Aguirre-Rodriguez J, Ramos-Lizana J, Garcia-Perez A, et al. [Growth charts for the Spanish population with neurofibromatosis type 1]. *Rev Neurol*. 2004;38(11):1009-12.
199. Viridis R, Street ME, Bandello MA, Tripodi C, Donadio A, Villani AR, et al. Growth and pubertal disorders in neurofibromatosis type 1. *J Pediatr Endocrinol Metab*. 2003;16 Suppl 2:289-92.
200. Carmi D, Shohat M, Metzker A, Dickerman Z. Growth, puberty, and endocrine functions in patients with sporadic or familial neurofibromatosis type 1: a longitudinal study. *Pediatrics*. 1999;103(6 Pt 1):1257-62.
201. Cambiaso P, Galassi S, Palmiero M, Mastronuzzi A, Del Bufalo F, Capolino R, et al. Growth hormone excess in children with neurofibromatosis type-1 and optic glioma. *Am J Med Genet A*. 2017;173(9):2353-8.
202. Cnossen MH, Stam EN, Cooman LC, Simonsz HJ, Stroink H, Oranje AP, et al. Endocrinologic disorders and optic pathway gliomas in children with neurofibromatosis type 1. *Pediatrics*. 1997;100(4):667-70.
203. Sani I, Albanese A. Endocrine Long-Term Follow-Up of Children with Neurofibromatosis Type 1 and Optic Pathway Glioma. *Horm Res Paediatr*. 2017;87(3):179-88.
204. Viridis R, Sigorini M, Laiolo A, Lorenzetti E, Street ME, Villani AR, et al. Neurofibromatosis type 1 and precocious puberty. *J Pediatr Endocrinol Metab*. 2000;13 Suppl 1:841-4.
205. Habiby R, Silverman B, Listernick R, Charrow J. Precocious puberty in children with neurofibromatosis type 1. *The Journal of pediatrics*. 1995;126(3):364-7.
206. Geller M, Mezitis SG, Nunes FP, Ribeiro MG, Araujo AP, Bronstein MD, et al. Progesterone and Estrogen Receptors in Neurofibromas of Patients with NF1. *Clin Med Pathol*. 2008;1:93-7.
207. Cunha KS, Barboza EP, Da Fonseca EC. Identification of growth hormone receptor in localised neurofibromas of patients with neurofibromatosis type 1. *J Clin Pathol*. 2003;56(10):758-63.
208. Cunha KS, Barboza EP, Fonseca EC. Identification of growth hormone receptor in plexiform neurofibromas of patients with neurofibromatosis type 1. *Clinics (Sao Paulo)*. 2008;63(1):39-42.
209. McLaughlin ME, Jacks T. Progesterone receptor expression in neurofibromas. *Cancer research*. 2003;63(4):752-5.
210. Perrin GQ, Li H, Fishbein L, Thomson SA, Hwang MS, Scarborough MT, et al. An orthotopic xenograft model of intraneural NF1 MPNST suggests a potential association between steroid hormones and tumor cell proliferation. *Lab Invest*. 2007;87(11):1092-102.
211. Fishbein L, Zhang X, Fisher LB, Li H, Campbell-Thompson M, Yachnis A, et al. In vitro studies of steroid hormones in neurofibromatosis 1 tumors and Schwann cells. *Mol Carcinog*. 2007;46(7):512-23.
212. Lammert M, Mautner VF, Kluwe L. Do hormonal contraceptives stimulate growth of neurofibromas? A survey on 59 NF1 patients. *BMC Cancer*. 2005;5:16.
213. Demir Gundogan B, Sagcan F, Tug Bozdogan S, Balci Y, Tuncel Daloglu F, Citak EC. Vandetanib in a child affected by neurofibromatosis type 1 and medullary thyroid carcinoma

with both NF1 and homozygous RET proto-oncogen germ-line mutations. *J Clin Res Pediatr Endocrinol.* 2020.

214. Ercolino T, Lai R, Giache V, Melchionda S, Carella M, Delitala A, et al. Patient affected by neurofibromatosis type 1 and thyroid C-cell hyperplasia harboring pathogenic germ-line mutations in both NF1 and RET genes. *Gene.* 2014;536(2):332-5.

215. Lama G, Graziano L, Calabrese E, Grassia C, Rambaldi PF, Cioce F, et al. Blood pressure and cardiovascular involvement in children with neurofibromatosis type 1. *Pediatric nephrology (Berlin, Germany).* 2004;19(4):413-8.

216. Tedesco MA, Di Salvo G, Ratti G, Natale F, Calabrese E, Grassia C, et al. Arterial distensibility and ambulatory blood pressure monitoring in young patients with neurofibromatosis type 1. *Am J Hypertens.* 2001;14(6 Pt 1):559-66.

217. Dubov T, Toledano-Alhadeef H, Chernin G, Constantini S, Cleper R, Ben-Shachar S. High prevalence of elevated blood pressure among children with neurofibromatosis type 1. *Pediatric nephrology (Berlin, Germany).* 2016;31(1):131-6.

218. Viridis R, Balestrazzi P, Zampolli M, Donadio A, Street M, Lorenzetti E. Hypertension in children with neurofibromatosis. *J Hum Hypertens.* 1994;8(5):395-7.

219. Fossali E, Signorini E, Intermite RC, Casalini E, Lovaria A, Maninetti MM, et al. Renovascular disease and hypertension in children with neurofibromatosis. *Pediatric nephrology (Berlin, Germany).* 2000;14(8-9):806-10.

220. Friedman JM, Arbiser J, Epstein JA, Gutmann DH, Huot SJ, Lin AE, et al. Cardiovascular disease in neurofibromatosis 1: report of the NF1 Cardiovascular Task Force. *Genetics in medicine : official journal of the American College of Medical Genetics.* 2002;4(3):105-11.

221. Booth C, Preston R, Clark G, Reidy J. Management of renal vascular disease in neurofibromatosis type 1 and the role of percutaneous transluminal angioplasty. *Nephrol Dial Transplant.* 2002;17(7):1235-40.

222. Finley JL, Dabbs DJ. Renal vascular smooth muscle proliferation in neurofibromatosis. *Hum Pathol.* 1988;19(1):107-10.

223. Zinamosca L, Petramala L, Cotesta D, Marinelli C, Schina M, Cianci R, et al. Neurofibromatosis type 1 (NF1) and pheochromocytoma: prevalence, clinical and cardiovascular aspects. *Arch Dermatol Res.* 2011;303(5):317-25.

224. Leppavirta J, Kallionpää RA, Uusitalo E, Vahlberg T, Poyhonen M, Peltonen J, et al. Congenital anomalies in neurofibromatosis 1: a retrospective register-based total population study. *Orphanet J Rare Dis.* 2018;13(1):5.

225. Pinna V, Daniele P, Calcagni G, Mariniello L, Criscione R, Giardina C, et al. Prevalence, Type, and Molecular Spectrum of NF1 Mutations in Patients with Neurofibromatosis Type 1 and Congenital Heart Disease. *Genes (Basel).* 2019;10(9).

226. Lin AE, Birch PH, Korf BR, Tenconi R, Niimura M, Poyhonen M, et al. Cardiovascular malformations and other cardiovascular abnormalities in neurofibromatosis 1. *Am J Med Genet.* 2000;95(2):108-17.

227. Nguyen R, Mir TS, Kluwe L, Jett K, Kentsch M, Mueller G, et al. Cardiac characterization of 16 patients with large NF1 gene deletions. *Clin Genet.* 2013;84(4):344-9.

228. Tedesco MA, Di Salvo G, Natale F, Pergola V, Calabrese E, Grassia C, et al. The heart in neurofibromatosis type 1: an echocardiographic study. *Am Heart J.* 2002;143(5):883-8.

229. Incecik F, Herguner OM, Alinc Erdem S, Altunbasak S. Neurofibromatosis type 1 and cardiac manifestations. *Turk Kardiyol Dern Ars.* 2015;43(8):714-6.

230. Ben-Shachar S, Constantini S, Hallevi H, Sach EK, Upadhyaya M, Evans GD, et al. Increased rate of missense/in-frame mutations in individuals with NF1-related pulmonary stenosis: a novel genotype-phenotype correlation. *Eur J Hum Genet.* 2013;21(5):535-9.
231. Tedesco MA, Di Salvo G, Natale F, Caputo S, Calabrese E, Grassia C, et al. Cardiac abnormalities detected by Doppler imaging in patients with neurofibromatosis type 1. *Am J Cardiol.* 2001;88(10):1198-200.
232. Tedesco MA, Di Salvo G, Natale F, Graziano L, Grassia C, Calabro R, et al. Early cardiac morphologic and functional changes in neurofibromatosis type 1 hypertensives: an echocardiographic and tissue Doppler study. *Int J Cardiol.* 2005;101(2):243-7.
233. Cutruzzola A, Irace C, Frazzetto M, Sabatino J, Gullace R, De Rosa S, et al. Functional and morphological cardiovascular alterations associated with neurofibromatosis 1. *Sci Rep.* 2020;10(1):12070.
234. Jutant EM, Girerd B, Jais X, Savale L, O'Connell C, Perros F, et al. Pulmonary hypertension associated with neurofibromatosis type 1. *Eur Respir Rev.* 2018;27(149).
235. Hamilton SJ, Friedman JM. Insights into the pathogenesis of neurofibromatosis 1 vasculopathy. *Clin Genet.* 2000;58(5):341-4.
236. Stewart DR, Cogan JD, Kramer MR, Miller WT, Jr., Christiansen LE, Pauciulo MW, et al. Is pulmonary arterial hypertension in neurofibromatosis type 1 secondary to a plexogenic arteriopathy? *Chest.* 2007;132(3):798-808.
237. Oderich GS, Sullivan TM, Bower TC, Gloviczki P, Miller DV, Babovic-Vuksanovic D, et al. Vascular abnormalities in patients with neurofibromatosis syndrome type I: clinical spectrum, management, and results. *Journal of vascular surgery.* 2007;46(3):475-84.
238. Cairns AG, North KN. Cerebrovascular dysplasia in neurofibromatosis type 1. *J Neurol Neurosurg Psychiatry.* 2008;79(10):1165-70.
239. Rosser TL, Vezina G, Packer RJ. Cerebrovascular abnormalities in a population of children with neurofibromatosis type 1. *Neurology.* 2005;64(3):553-5.
240. D'Arco F, D'Amico A, Caranci F, Di Paolo N, Melis D, Brunetti A. Cerebrovascular stenosis in neurofibromatosis type 1 and utility of magnetic resonance angiography: our experience and literature review. *Radiol Med.* 2014;119(6):415-21.
241. Rea D, Brandsema JF, Armstrong D, Parkin PC, deVeber G, MacGregor D, et al. Cerebral arteriopathy in children with neurofibromatosis type 1. *Pediatrics.* 2009;124(3):e476-83.
242. Ghosh PS, Rothner AD, Emch TM, Friedman NR, Moodley M. Cerebral vasculopathy in children with neurofibromatosis type 1. *Journal of child neurology.* 2013;28(1):95-101.
243. Koss M, Scott RM, Irons MB, Smith ER, Ullrich NJ. Moyamoya syndrome associated with neurofibromatosis Type 1: perioperative and long-term outcome after surgical revascularization. *Journal of neurosurgery Pediatrics.* 2013;11(4):417-25.
244. Lin N, Baird L, Koss M, Kopecky KE, Gone E, Ullrich NJ, et al. Discovery of asymptomatic moyamoya arteriopathy in pediatric syndromic populations: radiographic and clinical progression. *Neurosurg Focus.* 2011;31(6):E6.
245. Ullrich NJ, Zimmerman M, Smith E, Irons M, Marcus K, Kieran MW. Association of rapidly progressive moyamoya syndrome with bevacizumab treatment for glioblastoma in a child with neurofibromatosis type 1. *Journal of child neurology.* 2011;26(2):228-30.
246. Duat-Rodriguez A, Carceller Lechon F, Lopez Pino MA, Rodriguez Fernandez C, Gonzalez-Gutierrez-Solana L. Neurofibromatosis type 1 associated with moyamoya syndrome in children. *Pediatric neurology.* 2014;50(1):96-8.

247. Terry AR, Jordan JT, Schwamm L, Plotkin SR. Increased Risk of Cerebrovascular Disease Among Patients With Neurofibromatosis Type 1: Population-Based Approach. *Stroke*. 2016;47(1):60-5.
248. Brandicourt P, Bonnet L, Bejot Y, Drouet C, Moulin T, Thines L. Moya-Moya syndrome after cranial radiation for optic glioma with NF1. Case report and literature review of syndromic cases. *Neurochirurgie*. 2018;64(1):63-7.
249. Ullrich NJ, Robertson R, Kinnamon DD, Scott RM, Kieran MW, Turner CD, et al. Moyamoya following cranial irradiation for primary brain tumors in children. *Neurology*. 2007;68(12):932-8.
250. Ademiluyi SA, Sowemimo GO, Oyeneyin JO. Surgical experience in the management of multiple neurofibromatosis in Nigerians. *West Afr J Med*. 1989;8(1):59-65.
251. Tung TC, Chen YR, Chen KT, Chen CT, Bendor-Samuel R. Massive intratumor hemorrhage in facial plexiform neurofibroma. *Head Neck*. 1997;19(2):158-62.
252. Sawada Y. Hemorrhage into a plexiform neurofibroma induced by trauma: a rare complication of von Recklinghausen's disease. *J Dermatol*. 1987;14(4):378-81.
253. Rasko JE, North KN, Favaloro EJ, Grispo L, Berndt MC. Attenuated platelet sensitivity to collagen in patients with neurofibromatosis type 1. *Br J Haematol*. 1995;89(3):582-8.
254. Wolkenstein P, Mitrofanoff M, Lantieri L, Zeller J, Wechsler J, Boui M, et al. Bleeding: a complication of neurofibromatosis 1 tumors. *Arch Dermatol*. 2001;137(2):233-4.
255. Niddam J, Matheron C, La Padula S, Wolkenstein P, Meningaud JP. Hemostasis and Type 1 Neurofibromatosis. *Plast Reconstr Surg Glob Open*. 2017;5(7):e1414.
256. Favaloro EJ, Zafer M, Nair SC, Hertzberg M, North K. Evaluation of primary haemostasis in people with neurofibromatosis type 1. *Clin Lab Haematol*. 2004;26(5):341-5.
257. Zamora AC, Collard HR, Wolters PJ, Webb WR, King TE. Neurofibromatosis-associated lung disease: a case series and literature review. *Eur Respir J*. 2007;29(1):210-4.
258. Jutant EM, Jais X, Girerd B, Savale L, Ghigna MR, Perros F, et al. Phenotype and Outcomes of Pulmonary Hypertension Associated with Neurofibromatosis Type 1. *Am J Respir Crit Care Med*. 2020.
259. Korf BR, Carrazana E, Holmes GL. Patterns of seizures observed in association with neurofibromatosis 1. *Epilepsia*. 1993;34(4):616-20.
260. Kulkantrakorn K, Geller TJ. Seizures in neurofibromatosis 1. *Pediatric neurology*. 1998;19(5):347-50.
261. Bernardo P, Cinalli G, Santoro C. Epilepsy in NF1: a systematic review of the literature. *Childs Nerv Syst*. 2020.
262. Ostendorf AP, Gutmann DH, Weisenberg JL. Epilepsy in individuals with neurofibromatosis type 1. *Epilepsia*. 2013;54(10):1810-4.
263. Serdaroglu E, Konuskan B, Karli Oguz K, Gurler G, Yalnizoglu D, Anlar B. Epilepsy in neurofibromatosis type 1: Diffuse cerebral dysfunction? *Epilepsy Behav*. 2019;98(Pt A):6-9.
264. Pecoraro A, Arehart E, Gallentine W, Radtke R, Smith E, Pizoli C, et al. Epilepsy in neurofibromatosis type 1. *Epilepsy Behav*. 2017;73:137-41.
265. Ferner RE, Jackson MJ. Neurofibromatoses. In: Andermann F, Guerrini R, Shorvon SD, editors. *The Causes of Epilepsy: Common and Uncommon Causes in Adults and Children*. Cambridge: Cambridge University Press; 2011. p. 183-8.
266. North KN, Riccardi V, Samango-Sprouse C, Ferner R, Moore B, Legius E, et al. Cognitive function and academic performance in neurofibromatosis. 1: consensus statement from the NF1 Cognitive Disorders Task Force. *Neurology*. 1997;48(4):1121-7.

267. Descheemaeker MJ, Plasschaert E, Frijns JP, Legius E. Neuropsychological profile in adults with neurofibromatosis type 1 compared to a control group. *J Intellect Disabil Res.* 2013;57(9):874-86.
268. Ferner RE, Hughes RA, Weinman J. Intellectual impairment in neurofibromatosis 1. *J Neurol Sci.* 1996;138(1-2):125-33.
269. Acosta MT, Gioia GA, Silva AJ. Neurofibromatosis type 1: new insights into neurocognitive issues. *Current neurology and neuroscience reports.* 2006;6(2):136-43.
270. Huson SM, Compston DA, Harper PS. A genetic study of von Recklinghausen neurofibromatosis in south east Wales. II. Guidelines for genetic counselling. *J Med Genet.* 1989;26(11):712-21.
271. Hyman SL, Arthur Shores E, North KN. Learning disabilities in children with neurofibromatosis type 1: subtypes, cognitive profile, and attention-deficit-hyperactivity disorder. *Developmental medicine and child neurology.* 2006;48(12):973-7.
272. Johnson H, Wiggs L, Stores G, Huson SM. Psychological disturbance and sleep disorders in children with neurofibromatosis type 1. *Developmental medicine and child neurology.* 2005;47(4):237-42.
273. Mautner VF, Kluwe L, Thakker SD, Lark RA. Treatment of ADHD in neurofibromatosis type 1. *Developmental medicine and child neurology.* 2002;44(3):164-70.
274. Payne JM, Haebich KM, MacKenzie R, Walsh KS, Hearps SJC, Coghill D, et al. Cognition, ADHD Symptoms, and Functional Impairment in Children and Adolescents With Neurofibromatosis Type 1. *J Atten Disord.* 2019:1087054719894384.
275. Chisholm AK, Anderson VA, Pride NA, Malarbi S, North KN, Payne JM. Social Function and Autism Spectrum Disorder in Children and Adults with Neurofibromatosis Type 1: a Systematic Review and Meta-Analysis. *Neuropsychol Rev.* 2018;28(3):317-40.
276. Walsh KS, Velez JI, Kardel PG, Imas DM, Muenke M, Packer RJ, et al. Symptomatology of autism spectrum disorder in a population with neurofibromatosis type 1. *Developmental medicine and child neurology.* 2013;55(2):131-8.
277. Garg S, Green J, Leadbitter K, Emsley R, Lehtonen A, Evans DG, et al. Neurofibromatosis type 1 and autism spectrum disorder. *Pediatrics.* 2013;132(6):e1642-8.
278. Morris SM, Acosta MT, Garg S, Green J, Huson S, Legius E, et al. Disease Burden and Symptom Structure of Autism in Neurofibromatosis Type 1: A Study of the International NF1-ASD Consortium Team (INFACT). *JAMA Psychiatry.* 2016;73(12):1276-84.
279. Beaussart ML, Barbarot S, Mauger C, Roy A. Systematic Review and Meta-analysis of Executive Functions in Preschool and School-Age Children With Neurofibromatosis Type 1. *J Int Neuropsychol Soc.* 2018;24(9):977-94.
280. Cutting LE, Huang GH, Zeger S, Koth CW, Thompson RE, Denckl MB. Growth curve analyses of neuropsychological profiles in children with neurofibromatosis type 1: specific cognitive tests remain "spared" and "impaired" over time. *J Int Neuropsychol Soc.* 2002;8(6):838-46.
281. Hyman SL, Shores A, North KN. The nature and frequency of cognitive deficits in children with neurofibromatosis type 1. *Neurology.* 2005;65(7):1037-44.
282. Krab LC, Aarsen FK, de Goede-Bolder A, Catsman-Berrevoets CE, Arts WF, Moll HA, et al. Impact of neurofibromatosis type 1 on school performance. *Journal of child neurology.* 2008;23(9):1002-10.
283. North K, Joy P, Yuille D, Cocks N, Hutchins P. Cognitive function and academic performance in children with neurofibromatosis type 1. *Developmental medicine and child neurology.* 1995;37(5):427-36.

284. Afridi SK, Leschziner GD, Ferner RE. Prevalence and clinical presentation of headache in a National Neurofibromatosis 1 Service and impact on quality of life. *Am J Med Genet A*. 2015;167A(10):2282-5.
285. Pinho RS, Fusao EF, Paschoal J, Caran EMM, Minett TSC, Vilanova LCP, et al. Migraine is frequent in children and adolescents with neurofibromatosis type 1. *Pediatr Int*. 2014;56(6):865-7.
286. DiMario FJ, Jr., Langshur S. Headaches in patients with neurofibromatosis-1. *Journal of child neurology*. 2000;15(4):235-8.
287. Madubata CC, Olsen MA, Stwalley DL, Gutmann DH, Johnson KJ. Neurofibromatosis type 1 and chronic neurological conditions in the United States: an administrative claims analysis. *Genetics in medicine : official journal of the American College of Medical Genetics*. 2015;17(1):36-42.
288. Roth J, Constantini S, Cinalli G. Neurofibromatosis type 1-related hydrocephalus: causes and treatment considerations. *Childs Nerv Syst*. 2020.
289. Dincer A, Yener U, Ozek MM. Hydrocephalus in patients with neurofibromatosis type 1: MR imaging findings and the outcome of endoscopic third ventriculostomy. *AJNR American journal of neuroradiology*. 2011;32(4):643-6.
290. Glombova M, Petrak B, Lisy J, Zamecnik J, Sumerauer D, Liby P. Brain gliomas, hydrocephalus and idiopathic aqueduct stenosis in children with neurofibromatosis type 1. *Brain Dev*. 2019;41(8):678-90.
291. Roth J, Ber R, Wisoff JH, Hidalgo ET, Limbrick DD, Berger DS, et al. Endoscopic Third Ventriculostomy in Patients with Neurofibromatosis Type 1: A Multicenter International Experience. *World Neurosurg*. 2017;107:623-9.
292. Leonard JR, Ferner RE, Thomas N, Gutmann DH. Cervical cord compression from plexiform neurofibromas in neurofibromatosis 1. *J Neurol Neurosurg Psychiatry*. 2007;78(12):1404-6.
293. Taleb FS, Guha A, Arnold PM, Fehlings MG, Massicotte EM. Surgical management of cervical spine manifestations of neurofibromatosis Type 1: long-term clinical and radiological follow-up in 22 cases. *J Neurosurg Spine*. 2011;14(3):356-66.
294. Drouet A, Wolkenstein P, Lefaucheur JP, Pinson S, Combemale P, Gherardi RK, et al. Neurofibromatosis 1-associated neuropathies: a reappraisal. *Brain*. 2004;127(Pt 9):1993-2009.
295. Barnett C, Alon T, Abraham A, Kim RH, McCuaig JM, Kongkham P, et al. Evidence of small-fiber neuropathy in neurofibromatosis type 1. *Muscle Nerve*. 2019;60(6):673-8.
296. Ferner RE, Hughes RA, Hall SM, Upadhyaya M, Johnson MR. Neurofibromatous neuropathy in neurofibromatosis 1 (NF1). *J Med Genet*. 2004;41(11):837-41.
297. Lehky T, Kwan J, Dombi E, Baldwin A, Akshintala S, Gillespie A, et al. Peripheral Neuropathy (PN) in Individuals with Neurofibromatosis Type 1 (NF1) and Plexiform Neurofibromas (PNF) (P6.093). *Neurology*. 2014;82(10 Supplement):P6.093.
298. Schulz A, Grafe P, Hagel C, Baumer P, Morrison H, Mautner VF, et al. Neuropathies in the setting of Neurofibromatosis tumor syndromes: Complexities and opportunities. *Exp Neurol*. 2018;299(Pt B):334-44.
299. Griffiths PD, Blaser S, Mukonoweshuro W, Armstrong D, Milo-Mason G, Cheung S. Neurofibromatosis bright objects in children with neurofibromatosis type 1: a proliferative potential? *Pediatrics*. 1999;104(4):e49.

300. Kraut MA, Gerring JP, Cooper KL, Thompson RE, Denckla MB, Kaufmann WE. Longitudinal evolution of unidentified bright objects in children with neurofibromatosis-1. *Am J Med Genet A*. 2004;129A(2):113-9.
301. Itoh T, Magnaldi S, White RM, Denckla MB, Hofman K, Naidu S, et al. Neurofibromatosis type 1: the evolution of deep gray and white matter MR abnormalities. *AJNR American journal of neuroradiology*. 1994;15(8):1513-9.
302. Tritt S, Hillenbrand N, Liesirova K, Moein G, Kieslich M, Porto L. Comparison of the detectability of UBOs in Neurofibromatosis Type I patients with proton density-weighted and FLAIR sequences in 3T MRI. *Eur J Paediatr Neurol*. 2018;22(4):615-9.
303. Griffith JL, Morris SM, Mahdi J, Goyal MS, Hershey T, Gutmann DH. Increased prevalence of brain tumors classified as T2 hyperintensities in neurofibromatosis 1. *Neurol Clin Pract*. 2018;8(4):283-91.
304. Billiet T, Madler B, D'Arco F, Peeters R, Deprez S, Plasschaert E, et al. Characterizing the microstructural basis of "unidentified bright objects" in neurofibromatosis type 1: A combined in vivo multicomponent T2 relaxation and multi-shell diffusion MRI analysis. *Neuroimage Clin*. 2014;4:649-58.
305. Lopes Ferraz Filho JR, Munis MP, Soares Souza A, Sanches RA, Goloni-Bertollo EM, Pavarino-Bertelli EC. Unidentified bright objects on brain MRI in children as a diagnostic criterion for neurofibromatosis type 1. *Pediatr Radiol*. 2008;38(3):305-10.
306. Sabol Z, Resić B, Gjergja Juraski R, Sabol F, Kovac Sizgorić M, Orsolić K, et al. Clinical sensitivity and specificity of multiple T2-hyperintensities on brain magnetic resonance imaging in diagnosis of neurofibromatosis type 1 in children: diagnostic accuracy study. *Croatian medical journal*. 2011;52(4):488-96.
307. DiMario FJ, Jr., Ramsby G. Magnetic resonance imaging lesion analysis in neurofibromatosis type 1. *Arch Neurol*. 1998;55(4):500-5.
308. Hyman SL, Gill DS, Shores EA, Steinberg A, Joy P, Gibikote SV, et al. Natural history of cognitive deficits and their relationship to MRI T2-hyperintensities in NF1. *Neurology*. 2003;60(7):1139-45.
309. Piscitelli O, Digilio MC, Capolino R, Longo D, Di Ciommo V. Neurofibromatosis type 1 and cerebellar T2-hyperintensities: the relationship to cognitive functioning. *Developmental medicine and child neurology*. 2012;54(1):49-51.
310. Szudek J, Friedman JM. Unidentified bright objects associated with features of neurofibromatosis 1. *Pediatric neurology*. 2002;27(2):123-7.
311. Baudou E, Nemmi F, Biotteau M, Maziero S, Assaiante C, Cignetti F, et al. Are morphological and structural MRI characteristics related to specific cognitive impairments in neurofibromatosis type 1 (NF1) children? *Eur J Paediatr Neurol*. 2020;28:89-100.
312. Calvez S, Levy R, Calvez R, Roux CJ, Grevent D, Purcell Y, et al. Focal Areas of High Signal Intensity in Children with Neurofibromatosis Type 1: Expected Evolution on MRI. *AJNR American journal of neuroradiology*. 2020;41(9):1733-9.
313. Gutmann DH, Rasmussen SA, Wolkenstein P, MacCollin MM, Guha A, Inskip PD, et al. Gliomas presenting after age 10 in individuals with neurofibromatosis type 1 (NF1). *Neurology*. 2002;59(5):759-61.
314. Friedman JM, Birch P. An association between optic glioma and other tumours of the central nervous system in neurofibromatosis type 1. *Neuropediatrics*. 1997;28(2):131-2.
315. Mahdi J, Shah AC, Sato A, Morris SM, McKinstry RC, Listernick R, et al. A multi-institutional study of brainstem gliomas in children with neurofibromatosis type 1. *Neurology*. 2017;88(16):1584-9.

316. Ullrich NJ, Raja AI, Irons MB, Kieran MW, Goumnerova L. Brainstem lesions in neurofibromatosis type 1. *Neurosurgery*. 2007;61(4):762-6; discussion 6-7.
317. Bilaniuk LT, Molloy PT, Zimmerman RA, Phillips PC, Vaughan SN, Liu GT, et al. Neurofibromatosis type 1: brain stem tumours. *Neuroradiology*. 1997;39(9):642-53.
318. Pollack IF, Shultz B, Mulvihill JJ. The management of brainstem gliomas in patients with neurofibromatosis 1. *Neurology*. 1996;46(6):1652-60.
319. Bergqvist C, Hemery F, Ferkal S, Wolkenstein P. Neurofibromatosis I and multiple sclerosis. *Orphanet J Rare Dis*. 2020;15(1):186.
320. Etemadifar M, Fatehi F, Sahraian MA, Borhanihaghghi A, Ardestani PM, Kaji-Esfahani M, et al. Multiple sclerosis and neurofibromatosis type 1: report of seven patients from Iran. *Mult Scler*. 2009;15(9):1126-30.
321. Ferner RE, Hughes RA, Johnson MR. Neurofibromatosis 1 and multiple sclerosis. *J Neurol Neurosurg Psychiatry*. 1995;58(5):582-5.
322. Perini P, Gallo P. The range of multiple sclerosis associated with neurofibromatosis type 1. *J Neurol Neurosurg Psychiatry*. 2001;71(5):679-81.
323. Pipatpajong H, Phanthumchinda K. Neurofibromatosis type I associated multiple sclerosis. *J Med Assoc Thai*. 2011;94(4):505-10.
324. Patil S, Chamberlain RS. Neoplasms associated with germline and somatic NF1 gene mutations. *The oncologist*. 2012;17(1):101-16.
325. Seminog OO, Goldacre MJ. Risk of benign tumours of nervous system, and of malignant neoplasms, in people with neurofibromatosis: population-based record-linkage study. *Br J Cancer*. 2013;108(1):193-8.
326. Sorensen SA, Mulvihill JJ, Nielsen A. Long-term follow-up of von Recklinghausen neurofibromatosis. Survival and malignant neoplasms. *The New England journal of medicine*. 1986;314(16):1010-5.
327. Zoller ME, Rembeck B, Oden A, Samuelsson M, Angervall L. Malignant and benign tumors in patients with neurofibromatosis type 1 in a defined Swedish population. *Cancer*. 1997;79(11):2125-31.
328. Seminog OO, Goldacre MJ. Risk of benign tumours of nervous system, and of malignant neoplasms, in people with neurofibromatosis: population-based record-linkage study. *British Journal of Cancer*. 2013;108(1):193-8.
329. Peltonen S, Kallionpaa RA, Rantanen M, Uusitalo E, Lahteenmaki PM, Poyhonen M, et al. Pediatric malignancies in neurofibromatosis type 1: A population-based cohort study. *Int J Cancer*. 2019;145(11):2926-32.
330. Tucker T, Wolkenstein P, Revuz J, Zeller J, Friedman JM. Association between benign and malignant peripheral nerve sheath tumors in NF1. *Neurology*. 2005;65(2):205-11.
331. King AA, Debaun MR, Riccardi VM, Gutmann DH. Malignant peripheral nerve sheath tumors in neurofibromatosis 1. *Am J Med Genet*. 2000;93(5):388-92.
332. Ferner RE, Gutmann DH. International consensus statement on malignant peripheral nerve sheath tumors in neurofibromatosis. *Cancer research*. 2002;62(5):1573-7.
333. Ducatman BS, Scheithauer BW, Piepgras DG, Reiman HM, Ilstrup DM. Malignant peripheral nerve sheath tumors. A clinicopathologic study of 120 cases. *Cancer*. 1986;57(10):2006-21.
334. Evans DG, Huson SM, Birch JM. Malignant peripheral nerve sheath tumours in inherited disease. *Clin Sarcoma Res*. 2012;2(1):17.

335. Watson KL, Al Sannaa GA, Kivlin CM, Ingram DR, Landers SM, Roland CL, et al. Patterns of recurrence and survival in sporadic, neurofibromatosis Type 1-associated, and radiation-associated malignant peripheral nerve sheath tumors. *J Neurosurg*. 2017;126(1):319-29.
336. Widemann BC. Current status of sporadic and neurofibromatosis type 1-associated malignant peripheral nerve sheath tumors. *Curr Oncol Rep*. 2009;11(4):322-8.
337. Ingham S, Huson SM, Moran A, Wylie J, Leahy M, Evans DG. Malignant peripheral nerve sheath tumours in NF1: improved survival in women and in recent years. *European journal of cancer (Oxford, England : 1990)*. 2011;47(18):2723-8.
338. Valentin T, Le Cesne A, Ray-Coquard I, Italiano A, Decanter G, Bompas E, et al. Management and prognosis of malignant peripheral nerve sheath tumors: The experience of the French Sarcoma Group (GSF-GETO). *European journal of cancer (Oxford, England : 1990)*. 2016;56:77-84.
339. Kolberg M, Holand M, Agesen TH, Brekke HR, Liestol K, Hall KS, et al. Survival meta-analyses for >1800 malignant peripheral nerve sheath tumor patients with and without neurofibromatosis type 1. *Neuro Oncol*. 2013;15(2):135-47.
340. LaFemina J, Qin LX, Moraco NH, Antonescu CR, Fields RC, Crago AM, et al. Oncologic outcomes of sporadic, neurofibromatosis-associated, and radiation-induced malignant peripheral nerve sheath tumors. *Ann Surg Oncol*. 2013;20(1):66-72.
341. Sbidian E, Bastuji-Garin S, Valeyrie-Allanore L, Ferkal S, Lefaucheur JP, Drouet A, et al. At-Risk Phenotype of Neurofibromatose-1 Patients: A Multicentre Case-Control Study. *Orphanet Journal of Rare Diseases*. 2011;6:51-.
342. Evans DGR, Salvador H, Chang VY, Erez A, Voss SD, Schneider KW, et al. Cancer and Central Nervous System Tumor Surveillance in Pediatric Neurofibromatosis 1. *Clin Cancer Res*. 2017;23(12):e46-e53.
343. Leroy K, Dumas V, Martin-Garcia N, Falzone MC, Voisin MC, Wechsler J, et al. Malignant peripheral nerve sheath tumors associated with neurofibromatosis type 1: a clinicopathologic and molecular study of 17 patients. *Arch Dermatol*. 2001;137(7):908-13.
344. Yuan Z, Xu L, Zhao Z, Xu S, Zhang X, Liu T, et al. Clinicopathological features and prognosis of malignant peripheral nerve sheath tumor: a retrospective study of 159 cases from 1999 to 2016. *Oncotarget*. 2017;8(62):104785-95.
345. Stucky CC, Johnson KN, Gray RJ, Pockaj BA, Ocal IT, Rose PS, et al. Malignant peripheral nerve sheath tumors (MPNST): the Mayo Clinic experience. *Ann Surg Oncol*. 2012;19(3):878-85.
346. Amirian ES, Goodman JC, New P, Scheurer ME. Pediatric and adult malignant peripheral nerve sheath tumors: an analysis of data from the surveillance, epidemiology, and end results program. *Journal of neuro-oncology*. 2014;116(3):609-16.
347. Mantripragada KK, Caley M, Stephens P, Jones CJ, Kluwe L, Guha A, et al. Telomerase activity is a biomarker for high grade malignant peripheral nerve sheath tumors in neurofibromatosis type 1 individuals. *Genes, chromosomes & cancer*. 2008;47(3):238-46.
348. Brekke HR, Ribeiro FR, Kolberg M, Agesen TH, Lind GE, Eknaes M, et al. Genomic changes in chromosomes 10, 16, and X in malignant peripheral nerve sheath tumors identify a high-risk patient group. *J Clin Oncol*. 2010;28(9):1573-82.
349. Wang X, Levin AM, Smolinski SE, Vigneau FD, Levin NK, Tainsky MA. Breast cancer and other neoplasms in women with neurofibromatosis type 1: a retrospective review of cases in the Detroit metropolitan area. *Am J Med Genet A*. 2012;158a(12):3061-4.

350. Sharif S, Moran A, Huson SM, Iddenden R, Shenton A, Howard E, et al. Women with neurofibromatosis 1 are at a moderately increased risk of developing breast cancer and should be considered for early screening. *J Med Genet*. 2007;44(8):481-4.
351. Uusitalo E, Kallionpaa RA, Kurki S, Rantanen M, Pitkaniemi J, Kronqvist P, et al. Breast cancer in neurofibromatosis type 1: overrepresentation of unfavourable prognostic factors. *Br J Cancer*. 2017;116(2):211-7.
352. Suarez-Kelly LP, Yu L, Kline D, Schneider EB, Agnese DM, Carson WE. Increased breast cancer risk in women with neurofibromatosis type 1: a meta-analysis and systematic review of the literature. *Hered Cancer Clin Pract*. 2019;17:12.
353. Seminog OO, Goldacre MJ. Age-specific risk of breast cancer in women with neurofibromatosis type 1. *Br J Cancer*. 2015;112(9):1546-8.
354. Breast Cancer Association C, Dorling L, Carvalho S, Allen J, Gonzalez-Neira A, Luccarini C, et al. Breast Cancer Risk Genes - Association Analysis in More than 113,000 Women. *The New England journal of medicine*. 2021;384(5):428-39.
355. Evans DGR, Kallionpaa RA, Clementi M, Trevisson E, Mautner VF, Howell SJ, et al. Breast cancer in neurofibromatosis 1: survival and risk of contralateral breast cancer in a five country cohort study. *Genetics in medicine : official journal of the American College of Medical Genetics*. 2020;22(2):398-406.
356. Haute Autorité de Santé HAS. Dépistage du cancer du sein en France : identification des femmes à haut risque et modalités de dépistage. Recommandation en santé publique. Saint-Denis La Plaine; 2014.
357. Ceccaroni M, Genuardi M, Legge F, Lucci-Cordisco E, Carrara S, D'Amico F, et al. BRCA1-related malignancies in a family presenting with von Recklinghausen's disease. *Gynecol Oncol*. 2002;86(3):375-8.
358. Campos B, Balmana J, Gardenyes J, Valenzuela I, Abad O, Fabregas P, et al. Germline mutations in NF1 and BRCA1 in a family with neurofibromatosis type 1 and early-onset breast cancer. *Breast Cancer Res Treat*. 2013;139(2):597-602.
359. Da Silva AV, Rodrigues FR, Pureza M, Lopes VG, Cunha KS. Breast cancer and neurofibromatosis type 1: a diagnostic challenge in patients with a high number of neurofibromas. *BMC Cancer*. 2015;15:183.
360. Kepenekian L, Mognetti T, Lifante JC, Giraudet AL, Houzard C, Pinson S, et al. Interest of systematic screening of pheochromocytoma in patients with neurofibromatosis type 1. *Eur J Endocrinol*. 2016;175(4):335-44.
361. Walther MM, Herring J, Enquist E, Keiser HR, Linehan WM. von Recklinghausen's disease and pheochromocytomas. *J Urol*. 1999;162(5):1582-6.
362. Gruber LM, Erickson D, Babovic-Vuksanovic D, Thompson GB, Young WF, Jr., Bancos I. Pheochromocytoma and paraganglioma in patients with neurofibromatosis type 1. *Clin Endocrinol (Oxf)*. 2017;86(1):141-9.
363. Petr EJ, Else T. Pheochromocytoma and Paraganglioma in Neurofibromatosis type 1: frequent surgeries and cardiovascular crises indicate the need for screening. *Clin Diabetes Endocrinol*. 2018;4:15.
364. Moramarco J, El Ghorayeb N, Dumas N, Nolet S, Boulanger L, Burnichon N, et al. Pheochromocytomas are diagnosed incidentally and at older age in neurofibromatosis type 1. *Clin Endocrinol (Oxf)*. 2017;86(3):332-9.
365. Bausch B, Borozdin W, Neumann HP, European-American Pheochromocytoma Study G. Clinical and genetic characteristics of patients with neurofibromatosis type 1 and pheochromocytoma. *The New England journal of medicine*. 2006;354(25):2729-31.

366. Lenders JW, Duh QY, Eisenhofer G, Gimenez-Roqueplo AP, Grebe SK, Murad MH, et al. Pheochromocytoma and paraganglioma: an endocrine society clinical practice guideline. *J Clin Endocrinol Metab.* 2014;99(6):1915-42.
367. Gabriel S, Blanchet EM, Sebag F, Chen CC, Fakhry N, Deveze A, et al. Functional characterization of nonmetastatic paraganglioma and pheochromocytoma by (18) F-FDOPA PET: focus on missed lesions. *Clin Endocrinol (Oxf).* 2013;79(2):170-7.
368. Timmers HJ, Chen CC, Carrasquillo JA, Whatley M, Ling A, Havekes B, et al. Comparison of 18F-fluoro-L-DOPA, 18F-fluoro-deoxyglucose, and 18F-fluorodopamine PET and 123I-MIBG scintigraphy in the localization of pheochromocytoma and paraganglioma. *J Clin Endocrinol Metab.* 2009;94(12):4757-67.
369. Moreau A, Giraudet AL, Kryza D, Borson-Chazot F, Bournaud C, Mognetti T, et al. Quantitative analysis of normal and pathologic adrenal glands with 18F-FDOPA PET/CT: focus on pheochromocytomas. *Nucl Med Commun.* 2017;38(9):771-9.
370. Shinall MC, Solorzano CC. Pheochromocytoma in Neurofibromatosis Type 1: When Should it Be Suspected? *Endocr Pract.* 2014;20(8):792-6.
371. Nishida T, Tsujimoto M, Takahashi T, Hirota S, Blay JY, Wataya-Kaneda M. Gastrointestinal stromal tumors in Japanese patients with neurofibromatosis type I. *J Gastroenterol.* 2016;51(6):571-8.
372. Basile U, Cavallaro G, Polistena A, Giustini S, Orlando G, Cotesta D, et al. Gastrointestinal and retroperitoneal manifestations of type 1 neurofibromatosis. *J Gastrointest Surg.* 2010;14(1):186-94.
373. Andersson J, Sihto H, Meis-Kindblom JM, Joensuu H, Nupponen N, Kindblom LG. NF1-associated gastrointestinal stromal tumors have unique clinical, phenotypic, and genotypic characteristics. *The American journal of surgical pathology.* 2005;29(9):1170-6.
374. Yla-Outinen H, Loponen N, Kallionpää RA, Peltonen S, Peltonen J. Intestinal tumors in neurofibromatosis 1 with special reference to fatal gastrointestinal stromal tumors (GIST). *Mol Genet Genomic Med.* 2019;7(9):e927.
375. Salvi PF, Lorenzon L, Caterino S, Antolino L, Antonelli MS, Balducci G. Gastrointestinal stromal tumors associated with neurofibromatosis 1: a single centre experience and systematic review of the literature including 252 cases. *International journal of surgical oncology.* 2013;2013:398570.
376. Miettinen M, Fetsch JF, Sobin LH, Lasota J. Gastrointestinal stromal tumors in patients with neurofibromatosis 1: a clinicopathologic and molecular genetic study of 45 cases. *The American journal of surgical pathology.* 2006;30(1):90-6.
377. Mussi C, Schildhaus HU, Gronchi A, Wardelmann E, Hohenberger P. Therapeutic consequences from molecular biology for gastrointestinal stromal tumor patients affected by neurofibromatosis type 1. *Clinical cancer research : an official journal of the American Association for Cancer Research.* 2008;14(14):4550-5.
378. Izquierdo ME, Bonastre MT. Patient with high-risk GIST not associated with c-KIT mutations: same benefit from adjuvant therapy? *Anti-cancer drugs.* 2012;23 Suppl:S7-9.
379. Mulet-Margalef N, Garcia-del-Muro X. Sunitinib in the treatment of gastrointestinal stromal tumor: patient selection and perspectives. *OncoTargets and therapy.* 2016;9:7573-82.
380. Kalender ME, Sevinc A, Tutar E, Sirikci A, Camci C. Effect of sunitinib on metastatic gastrointestinal stromal tumor in patients with neurofibromatosis type 1: A case report. *World Journal of Gastroenterology : WJG.* 2007;13(18):2629-32.

381. Dayal Y, Tallberg KA, Nunnemacher G, DeLellis RA, Wolfe HJ. Duodenal carcinoids in patients with and without neurofibromatosis. A comparative study. *The American journal of surgical pathology*. 1986;10(5):348-57.
382. Griffiths DF, Williams GT, Williams ED. Duodenal carcinoid tumours, pheochromocytoma and neurofibromatosis: islet cell tumour, pheochromocytoma and the von Hippel-Lindau complex: two distinctive neuroendocrine syndromes. *The Quarterly journal of medicine*. 1987;64(245):769-82.
383. Southcott R, Lucraft HH. Association of soft tissue sarcomas other than neurofibrosarcoma with neurofibromatosis. *Clinical oncology (Royal College of Radiologists (Great Britain))*. 2002;14(5):431.
384. Sung L, Anderson JR, Arndt C, Raney RB, Meyer WH, Pappo AS. Neurofibromatosis in children with Rhabdomyosarcoma: a report from the Intergroup Rhabdomyosarcoma study IV. *The Journal of pediatrics*. 2004;144(5):666-8.
385. Ferrari A, Bisogno G, Macaluso A, Casanova M, D'Angelo P, Pierani P, et al. Soft-tissue sarcomas in children and adolescents with neurofibromatosis type 1. *Cancer*. 2007;109(7):1406-12.
386. Crucis A, Richer W, Brugieres L, Bergeron C, Marie-Cardine A, Stephan JL, et al. Rhabdomyosarcomas in children with neurofibromatosis type I: A national historical cohort. *Pediatric blood & cancer*. 2015;62(10):1733-8.
387. Fjermestad KW, Nyhus L, Kanavin OJ, Heiberg A, Hoxmark LB. Health Survey of Adults with Neurofibromatosis 1 Compared to Population Study Controls. *J Genet Couns*. 2018;27(5):1102-10.
388. Bellampalli SS, Khanna R. Towards a neurobiological understanding of pain in neurofibromatosis type 1: mechanisms and implications for treatment. *Pain*. 2019;160(5):1007-18.
389. Kongkriangkai AM, King C, Martin LJ, Wakefield E, Prada CE, Kelly-Mancuso G, et al. Substantial pain burden in frequency, intensity, interference and chronicity among children and adults with neurofibromatosis Type 1. *Am J Med Genet A*. 2019;179(4):602-7.
390. Wolters PL, Burns KM, Martin S, Baldwin A, Dombi E, Toledo-Tamula MA, et al. Pain interference in youth with neurofibromatosis type 1 and plexiform neurofibromas and relation to disease severity, social-emotional functioning, and quality of life. *Am J Med Genet A*. 2015;167A(9):2103-13.
391. Martin S, Gillespie A, Wolters PL, Widemann BC. Experiences of families with a child, adolescent, or young adult with neurofibromatosis type 1 and plexiform neurofibroma evaluated for clinical trials participation at the National Cancer Institute. *Contemp Clin Trials*. 2011;32(1):10-5.
392. Cohen JS, Levy HP, Sloan J, Dariotis J, Biesecker BB. Depression among adults with neurofibromatosis type 1: prevalence and impact on quality of life. *Clin Genet*. 2015;88(5):425-30.
393. Doser K, Andersen EW, Kenborg L, Dalton SO, Jepsen JRM, Kroyer A, et al. Clinical characteristics and quality of life, depression, and anxiety in adults with neurofibromatosis type 1: A nationwide study. *Am J Med Genet A*. 2020;182(7):1704-15.
394. Pasini A, Lo-Castro A, Di Carlo L, Pitzianti M, Siracusano M, Rosa C, et al. Detecting anxiety symptoms in children and youths with neurofibromatosis type I. *Am J Med Genet B Neuropsychiatr Genet*. 2012;159B(7):869-73.

395. Cipolletta S, Spina G, Spoto A. Psychosocial functioning, self-image, and quality of life in children and adolescents with neurofibromatosis type 1. *Child Care Health Dev.* 2018;44(2):260-8.
396. Fjermestad KW. Health complaints and work experiences among adults with neurofibromatosis 1. *Occup Med (Lond).* 2019;69(7):504-10.
397. Vranceanu AM, Merker VL, Park E, Plotkin SR. Quality of life among adult patients with neurofibromatosis 1, neurofibromatosis 2 and schwannomatosis: a systematic review of the literature. *Journal of neuro-oncology.* 2013;114(3):257-62.
398. Vranceanu AM, Merker VL, Park ER, Plotkin SR. Quality of life among children and adolescents with neurofibromatosis 1: a systematic review of the literature. *Journal of neuro-oncology.* 2015;122(2):219-28.
399. Garwood MM, Bernacki JM, Fine KM, Hainsworth KR, Davies WH, Klein-Tasman BP. Physical, cognitive, and psychosocial predictors of functional disability and health-related quality of life in adolescents with neurofibromatosis-1. *Pain research and treatment.* 2012;2012:975364.
400. Page PZ, Page GP, Ecosse E, Korf BR, Lepage A, Wolkenstein P. Impact of neurofibromatosis 1 on Quality of Life: a cross-sectional study of 176 American cases. *Am J Med Genet A.* 2006;140(18):1893-8.
401. Ferner RE, Huson SM. Management and Treatment of "Complex Neurofibromatosis 1". In: Upadhyaya M, Cooper DN, editors. *Neurofibromatosis Type 1: Molecular and Cellular Biology.* Berlin, Heidelberg: Springer Berlin Heidelberg; 2012. p. 31-45.
402. Evans D, Baser M, McGaughran J, Sharif S, Howard E, Moran A. Malignant peripheral nerve sheath tumours in neurofibromatosis 1. *Journal of Medical Genetics.* 2002;39(5):311-4.
403. Riccardi VM, Kleiner B. Neurofibromatosis: a neoplastic birth defect with two age peaks of severe problems. *Birth defects original article series.* 1977;13(3c):131-8.
404. Ablon J. Gender response to neurofibromatosis 1. *Social science & medicine (1982).* 1996;42(1):99-109.
405. Ware JEJ, Sherbourne CD. The MOS 36-Item Short-Form Health Survey (SF-36): I. Conceptual Framework and Item Selection. *Medical Care.* 1992;30(6):473-83.
406. Lepage A, Ecosse E, Zeller J, Revuz J, Wolkenstein P. [The French version of Skindex (Skindex-France). Adaptation and assessment of psychometric properties]. *Annales de dermatologie et de venereologie.* 2003;130(2 Pt 1):177-83.
407. Perneger TV, Lepage A, Etter JF, Rougemont A. Validation of a French-language version of the MOS 36-Item Short Form Health Survey (SF-36) in young healthy adults. *J Clin Epidemiol.* 1995;48(8):1051-60.
408. Ferner RE, Thomas M, Mercer G, Williams V, Leschziner GD, Afridi SK, et al. Evaluation of quality of life in adults with neurofibromatosis 1 (NF1) using the Impact of NF1 on Quality Of Life (INF1-QOL) questionnaire. *Health and quality of life outcomes.* 2017;15(1):34.
409. Nutakki K, Varni JW, Swigonski NL. PedsQL Neurofibromatosis Type 1 Module for children, adolescents and young adults: feasibility, reliability, and validity. *Journal of neuro-oncology.* 2018;137(2):337-47.
410. Armand ML, Taieb C, Bourgeois A, Bourlier M, Bennani M, Bodemer C, et al. Burden of adult neurofibromatosis 1: development and validation of a burden assessment tool. *Orphanet J Rare Dis.* 2019;14(1):94.

411. Passeron T, Genedy R, Salah L, Fusade T, Kosiratna G, Laubach HJ, et al. Laser treatment of hyperpigmented lesions: position statement of the European Society of Laser in Dermatology. *J Eur Acad Dermatol Venereol*. 2019;33(6):987-1005.
412. Belkin DA, Neckman JP, Jeon H, Friedman P, Geronemus RG. Response to laser treatment of café au lait macules based on morphologic features. *JAMA dermatology*. 2017;153(11):1158-61.
413. Chamseddin BH, Hernandez L, Solorzano D, Vega J, Le LQ. Robust surgical approach for cutaneous neurofibroma in neurofibromatosis type 1. *JCI Insight*. 2019;5.
414. Meni C, Sbidian E, Moreno JC, Lafaye S, Buffard V, Goldzal S, et al. Treatment of neurofibromas with a carbon dioxide laser: a retrospective cross-sectional study of 106 patients. *Dermatology*. 2015;230(3):263-8.
415. Moreno JC, Mathoret C, Lantieri L, Zeller J, Revuz J, Wolkenstein P. Carbon dioxide laser for removal of multiple cutaneous neurofibromas. *Br J Dermatol*. 2001;144(5):1096-8.
416. Elwakil TF, Samy NA, Elbasiouny MS. Non-excision treatment of multiple cutaneous neurofibromas by laser photocoagulation. *Lasers Med Sci*. 2008;23(3):301-6.
417. Kim HJ, Lee KG, Yi SM, Kim JH, Kim IH. Successful treatment of multiple cutaneous neurofibromas using a combination of shave excision and laser photothermocoagulation with a 1,444-nm neodymium-doped yttrium aluminum garnet laser. *Dermatol Surg*. 2012;38(6):960-3.
418. Kriechbaumer LK, Susani M, Kircher SG, Distelmaier K, Happak W. Comparative study of CO<sub>2</sub>- and Er:YAG laser ablation of multiple cutaneous neurofibromas in von Recklinghausen's disease. *Lasers Med Sci*. 2014;29(3):1083-91.
419. Kim SH, Roh SG, Lee NH, Yang KM. Radiofrequency ablation and excision of multiple cutaneous lesions in neurofibromatosis type 1. *Arch Plast Surg*. 2013;40(1):57-61.
420. Lutterodt CG, Mohan A, Kirkpatrick N. The use of electrodesiccation in the treatment of cutaneous neurofibromatosis: A retrospective patient satisfaction outcome assessment. *J Plast Reconstr Aesthet Surg*. 2016;69(6):765-9.
421. Levine SM, Levine E, Taub PJ, Weinberg H. Electrosurgical excision technique for the treatment of multiple cutaneous lesions in neurofibromatosis type I. *J Plast Reconstr Aesthet Surg*. 2008;61(8):958-62.
422. Verma SK, Riccardi VM, Plotkin SR, Weinberg H, Anderson RR, Blakeley JO, et al. Considerations for development of therapies for cutaneous neurofibroma. *Neurology*. 2018;91(2 Suppl 1):S21-S30.
423. Friedrich RE, Schmelzle R, Hartmann M, Funsterer C, Mautner VF. Resection of small plexiform neurofibromas in neurofibromatosis type 1 children. *World J Surg Oncol*. 2005;3(1):6.
424. Canavese F, Krajbich JI. Resection of plexiform neurofibromas in children with neurofibromatosis type 1. *J Pediatr Orthop*. 2011;31(3):303-11.
425. Cai W, Kassarian A, Bredella MA, Harris GJ, Yoshida H, Mautner VF, et al. Tumor burden in patients with neurofibromatosis types 1 and 2 and schwannomatosis: determination on whole-body MR images. *Radiology*. 2009;250(3):665-73.
426. Gross AM, Wolters PL, Dombi E, Baldwin A, Whitcomb P, Fisher MJ, et al. Selumetinib in Children with Inoperable Plexiform Neurofibromas. *The New England journal of medicine*. 2020;382(15):1430-42.
427. Dombi E, Baldwin A, Marcus LJ, Fisher MJ, Weiss B, Kim A, et al. Activity of Selumetinib in Neurofibromatosis Type 1-Related Plexiform Neurofibromas. *The New England journal of medicine*. 2016;375(26):2550-60.

428. Weiss BD, Wolters PL, Plotkin SR, Widemann BC, Tonsgard JH, Blakeley J, et al. NF106: A Neurofibromatosis Clinical Trials Consortium Phase II Trial of the MEK Inhibitor Mirdametinib (PD-0325901) in Adolescents and Adults With NF1-Related Plexiform Neurofibromas. *J Clin Oncol*. 2021;39(7):797-806.
429. Fisher MJ, Shih CS, Rhodes SD, Armstrong AE, Wolters PL, Dombi E, et al. Cabozantinib for neurofibromatosis type 1-related plexiform neurofibromas: a phase 2 trial. *Nat Med*. 2021;27(1):165-73.
430. Bernthal NM, Putnam A, Jones KB, Viskochil D, Randall RL. The effect of surgical margins on outcomes for low grade MPNSTs and atypical neurofibroma. *J Surg Oncol*. 2014;110(7):813-6.
431. Stevenson DA, Little D, Armstrong L, Crawford AH, Eastwood D, Friedman JM, et al. Approaches to treating NF1 tibial pseudarthrosis: consensus from the Children's Tumor Foundation NF1 Bone Abnormalities Consortium. *J Pediatr Orthop*. 2013;33(3):269-75.
432. Paley D. Congenital pseudarthrosis of the tibia: biological and biomechanical considerations to achieve union and prevent refracture. *J Child Orthop*. 2019;13(2):120-33.
433. Jain VV, Berry CA, Crawford AH, Emans JB, Sponseller PD, Growing Spine Study G. Growing Rods Are an Effective Fusionless Method of Controlling Early-Onset Scoliosis Associated With Neurofibromatosis Type 1 (NF1): A Multicenter Retrospective Case Series. *J Pediatr Orthop*. 2017;37(8):e612-e8.
434. Pinson S, Creange A, Barbarot S, Stalder JF, Chaix Y, Rodriguez D, et al. [Neurofibromatosis 1: recommendations for management]. *Annales de dermatologie et de venerologie*. 2001;128(4):567-75.
435. Listernick R, Ferner RE, Liu GT, Gutmann DH. Optic pathway gliomas in neurofibromatosis-1: controversies and recommendations. *Annals of neurology*. 2007;61(3):189-98.
436. Chang L, El-Dairi MA, Frempong TA, Burner EL, Bhatti MT, Young TL, et al. Optical coherence tomography in the evaluation of neurofibromatosis type-1 subjects with optic pathway gliomas. *J AAPOS*. 2010;14(6):511-7.
437. Avery RA, Hwang EI, Ishikawa H, Acosta MT, Hutcheson KA, Santos D, et al. Handheld optical coherence tomography during sedation in young children with optic pathway gliomas. *JAMA Ophthalmol*. 2014;132(3):265-71.
438. Avery RA, Hwang EI, Jakacki RI, Packer RJ. Marked recovery of vision in children with optic pathway gliomas treated with bevacizumab. *JAMA Ophthalmol*. 2014;132(1):111-4.
439. Oh KS, Hung J, Robertson PL, Garton HJ, Muraszko KM, Sandler HM, et al. Outcomes of multidisciplinary management in pediatric low-grade gliomas. *International journal of radiation oncology, biology, physics*. 2011;81(4):e481-8.
440. Sharif S, Ferner R, Birch JM, Gillespie JE, Gattamaneni HR, Baser ME, et al. Second primary tumors in neurofibromatosis 1 patients treated for optic glioma: substantial risks after radiotherapy. *J Clin Oncol*. 2006;24(16):2570-5.
441. Grill J, Couanet D, Cappelli C, Habrand JL, Rodriguez D, Sainte-Rose C, et al. Radiation-induced cerebral vasculopathy in children with neurofibromatosis and optic pathway glioma. *Annals of neurology*. 1999;45(3):393-6.
442. Gururangan S, Fangusaro J, Poussaint TY, McLendon RE, Onar-Thomas A, Wu S, et al. Efficacy of bevacizumab plus irinotecan in children with recurrent low-grade gliomas--a Pediatric Brain Tumor Consortium study. *Neuro Oncol*. 2014;16(2):310-7.
443. Banerjee A, Jakacki RI, Onar-Thomas A, Wu S, Nicolaidis T, Young Poussaint T, et al. A phase I trial of the MEK inhibitor selumetinib (AZD6244) in pediatric patients with recurrent

or refractory low-grade glioma: a Pediatric Brain Tumor Consortium (PBTC) study. *Neuro Oncol.* 2017;19(8):1135-44.

444. Fangusaro J, Onar-Thomas A, Young Poussaint T, Wu S, Ligon AH, Lindeman N, et al. Selumetinib in paediatric patients with BRAF-aberrant or neurofibromatosis type 1-associated recurrent, refractory, or progressive low-grade glioma: a multicentre, phase 2 trial. *The Lancet Oncology.* 2019;20(7):1011-22.

445. Jackson S, Baker EH, Gross AM, Whitcomb P, Baldwin A, Derdak J, et al. The MEK inhibitor selumetinib reduces spinal neurofibroma burden in patients with NF1 and plexiform neurofibromas. *Neurooncol Adv.* 2020;2(1):vdaa095.

446. Bessis D, Best M, Durand L, Wolkenstein P. Neurofibromatose de type 1 compliquée de neurofibromes profonds rachidiens traités par tramétinib. *Annales de dermatologie et de venerologie.* 2019;6368(1012):A1-A374.

447. Ferner RE, Golding JF, Smith M, Calonje E, Jan W, Sanjayanathan V, et al. [18F]2-fluoro-2-deoxy-D-glucose positron emission tomography (FDG PET) as a diagnostic tool for neurofibromatosis 1 (NF1) associated malignant peripheral nerve sheath tumours (MPNSTs): a long-term clinical study. *Annals of Oncology.* 2008;19(2):390-4.

448. Treglia G, Taralli S, Bertagna F, Salsano M, Muoio B, Novellis P, et al. Usefulness of whole-body fluorine-18-fluorodeoxyglucose positron emission tomography in patients with neurofibromatosis type 1: a systematic review. *Radiol Res Pract.* 2012;2012:431029.

449. Warbey VS, Ferner RE, Dunn JT, Calonje E, O'Doherty MJ. [18F]FDG PET/CT in the diagnosis of malignant peripheral nerve sheath tumours in neurofibromatosis type-1. *European journal of nuclear medicine and molecular imaging.* 2009;36(5):751-7.

450. Van Der Gucht A, Zehou O, Djelbani-Ahmed S, Valeyrie-Allanore L, Ortonne N, Brugieres P, et al. Metabolic Tumour Burden Measured by 18F-FDG PET/CT Predicts Malignant Transformation in Patients with Neurofibromatosis Type-1. *PLoS One.* 2016;11(3):e0151809.

451. Combemale P, Valeyrie-Allanore L, Giammarile F, Pinson S, Guillot B, Goulart DM, et al. Utility of 18F-FDG PET with a semi-quantitative index in the detection of sarcomatous transformation in patients with neurofibromatosis type 1. *PLoS One.* 2014;9(2):e85954.

452. Valeyrie-Allanore L, Ismaili N, Bastuji-Garin S, Zeller J, Wechsler J, Revuz J, et al. Symptoms associated with malignancy of peripheral nerve sheath tumours: a retrospective study of 69 patients with neurofibromatosis 1. *Br J Dermatol.* 2005;153(1):79-82.

453. Brahmi M, Thiesse P, Ranchere D, Mognetti T, Pinson S, Renard C, et al. Diagnostic Accuracy of PET/CT-Guided Percutaneous Biopsies for Malignant Peripheral Nerve Sheath Tumors in Neurofibromatosis Type 1 Patients. *PLoS One.* 2015;10(10):e0138386.

454. Le Pechoux C, Pautier P, Delannes M, Bui BN, Bonichon F, Bonvalot S, et al. [Clinical practice guidelines: 2006 update of recommendations for the radiotherapeutic management of patients with soft tissue sarcoma (sarcoma of the extremity, uterine sarcoma and retroperitoneal sarcoma)]. *Cancer Radiother.* 2006;10(4):185-207.

455. Casali PG, Abecassis N, Aro HT, Bauer S, Biagini R, Bielack S, et al. Soft tissue and visceral sarcomas: ESMO-EURACAN Clinical Practice Guidelines for diagnosis, treatment and follow-up. *Annals of oncology : official journal of the European Society for Medical Oncology.* 2018;29(Suppl 4):iv268-iv9.

456. Dunn GP, Spiliopoulos K, Plotkin SR, Hornicek FJ, Harmon DC, Delaney TF, et al. Role of resection of malignant peripheral nerve sheath tumors in patients with neurofibromatosis type 1. *J Neurosurg.* 2013;118(1):142-8.

457. Kroep JR, Ouali M, Gelderblom H, Le Cesne A, Dekker TJ, Van Glabbeke M, et al. First-line chemotherapy for malignant peripheral nerve sheath tumor (MPNST) versus other histological soft tissue sarcoma subtypes and as a prognostic factor for MPNST: an EORTC soft tissue and bone sarcoma group study. *Annals of oncology : official journal of the European Society for Medical Oncology*. 2011;22(1):207-14.
458. Carli M, Ferrari A, Mattke A, Zanetti I, Casanova M, Bisogno G, et al. Pediatric malignant peripheral nerve sheath tumor: the Italian and German soft tissue sarcoma cooperative group. *J Clin Oncol*. 2005;23(33):8422-30.
459. Schenone AD, Luo J, Montgomery L, Morgensztern D, Adkins DR, Van Tine BA. Risk-stratified patients with resectable soft tissue sarcoma benefit from epirubicin-based adjuvant chemotherapy. *Cancer Med*. 2014;3(3):603-12.
460. Frustaci S, Gherlinzoni F, De Paoli A, Bonetti M, Azzarelli A, Comandone A, et al. Adjuvant chemotherapy for adult soft tissue sarcomas of the extremities and girdles: results of the Italian randomized cooperative trial. *J Clin Oncol*. 2001;19(5):1238-47.
461. Higham CS, Steinberg SM, Dombi E, Perry A, Helman LJ, Schuetze SM, et al. SARC006: Phase II Trial of Chemotherapy in Sporadic and Neurofibromatosis Type 1 Associated Chemotherapy-Naive Malignant Peripheral Nerve Sheath Tumors. *Sarcoma*. 2017;2017:8685638.
462. Hirbe AC, Cospes PF, Dahiya S, Van Tine BA. Neoadjuvant Ifosfamide and Epirubicin in the Treatment of Malignant Peripheral Nerve Sheath Tumors. *Sarcoma*. 2017;2017:3761292.
463. Bardo-Brouard P, Luizard C, Valeyrie-Allanore L, Goujon C, Do B, Colin A, et al. High-concentration topical capsaicin in the management of refractory neuropathic pain in patients with neurofibromatosis type 1: a case series. *Curr Med Res Opin*. 2018;34(5):887-91.
464. Hua C, Zehou O, Ducassou S, Minard-Colin V, Hamel-Teillac D, Wolkenstein P, et al. Sirolimus improves pain in NF1 patients with severe plexiform neurofibromas. *Pediatrics*. 2014;133(6):e1792-7.
465. Dugoff L, Sujansky E. Neurofibromatosis type 1 and pregnancy. *Am J Med Genet*. 1996;66(1):7-10.
466. Isikoglu M, Has R, Korkmaz D, Bebek N. Plexiform neurofibroma during and after pregnancy. *Arch Gynecol Obstet*. 2002;267(1):41-2.
467. Well L, Jaeger A, Kehrer-Sawatzki H, Farschtschi S, Avanesov M, Sauer M, et al. The effect of pregnancy on growth-dynamics of neurofibromas in Neurofibromatosis type 1. *PLoS One*. 2020;15(4):e0232031.
468. Leppavirta J, Kallionpaa RA, Uusitalo E, Vahlberg T, Poyhonen M, Timonen S, et al. The pregnancy in neurofibromatosis 1: A retrospective register-based total population study. *Am J Med Genet A*. 2017;173(10):2641-8.
469. Terry AR, Barker FG, 2nd, Leffert L, Bateman BT, Souter I, Plotkin SR. Neurofibromatosis type 1 and pregnancy complications: a population-based study. *Am J Obstet Gynecol*. 2013;209(1):46 e1-8.
470. Segal D, Holcberg G, Sapir O, Sheiner E, Mazor M, Katz M. Neurofibromatosis in pregnancy. Maternal and perinatal outcome. *Eur J Obstet Gynecol Reprod Biol*. 1999;84(1):59-61.
471. Weissman A, Jakobi P, Zaidise I, Drugan A. Neurofibromatosis and pregnancy. An update. *J Reprod Med*. 1993;38(11):890-6.
472. Victor FC. Segmental neurofibromatosis. *Dermatol Online J*. 2005;11(4):20.

473. Lobon-Iglesias MJ, Laurendeau I, Guerrini-Rousseau L, Tauziede-Espariat A, Briand-Suleau A, Varlet P, et al. NF1-like optic pathway gliomas in children: clinical and molecular characterization of this specific presentation. *Neurooncol Adv.* 2020;2(Suppl 1):i98-i106.
474. Schwarz J, Belzberg AJ. Malignant peripheral nerve sheath tumors in the setting of segmental neurofibromatosis. Case report. *J Neurosurg.* 2000;92(2):342-6.
475. Dang JD, Cohen PR. Segmental neurofibromatosis and malignancy. *Skinmed.* 2010;8(3):156-9.
476. Cohen PR. Segmental neurofibromatosis and cancer: report of triple malignancy in a woman with mosaic Neurofibromatosis 1 and review of neoplasms in segmental neurofibromatosis. *Dermatol Online J.* 2016;22(7).